Vollkeramische Restauration an Zahn 21

ZTM Moritz Pohlig

Ein Anwenderbericht von ZTM Moritz Pohlig, mit zahnmedizinischer Einbettung von Dr. Goetz Parloh.

Der Patient stellte sich mit dem Wunsch vor, den bereits vor einigen Jahren überkronten Zahn 21 neu versorgen zu lassen. Hauptbeweggrund war die eingeschränkte Ästhetik, da die Versorgung im Inzisalbereich zu weiß/opak, im Zervikalbereich zu grau/transparent wirkte und sich optisch nicht in die Gesamtsituation einfügte. Der beschriebene Fall verdeutlicht, wie durch die richtige Konditionierung des Gerüstes der entscheidende Grundstein für den Erfolg der Restauration gelegt werden kann.

Vorgeschichte

Dr. Goetz Parloh: 2014 stellte sich der damals 57-jährige Patient mit der Frage vor, ob wir in unserer Praxis den Zahn 21 erhalten könnten. Sein Hauszahnarzt hatte ihm geraten, den Zahn extrahieren und ein Zahnimplantat einsetzen zu lassen. Wir stellten fest, dass die Restzahnsubstanz 2–3 mm zirkulär betrug, wenn wir den Zahn in idealer Länge analog zum Zahnfleischverlauf des 11 präparierten. Dadurch war gerade eben ein „ferrule effect", ein Fassreifeneffekt, gegeben und wir entschlossen uns, den Zahn zu erhalten.

Deswegen revidierte unsere Endodontologin die imperfekte Wurzelfüllung und wir stabilisierten den Zahn mit einem Glasfaserstift (Abb. 1). Wir hielten die Grundsätze von Prof. Martin Trope, Philadelphia, ein und setzten den Stift zwar fast 10 mm unter die Schmelz-Zement-Grenze, höhlten den Kanal jedoch nicht weiter aus, sodass durch die Bohrung der Zahn keinesfalls geschwächt werden konnte. Wie bekannt, besitzen Glasfaserstifte ein dem Zahn analoges E-Modul, sodass sie den Restzahn perfekt verstärken, wenn sie adhäsiv befestigt werden.

Wir versorgten den Zahn mit einer Krone aus Lithiumdisilikat-Keramik, die wir ebenfalls adhäsiv befestigten. Bei diesem Material wäre die adhäsive Befestigung von uns bei jeder Krone angewendet worden. Speziell im vorliegenden Fall war die Restzahnsubstanz so gering und damit das adhäsive Befestigen alternativlos, da in diesem Fall Krone, Stift und Restzahn unbedingt als eine gemeinsame physikalische Einheit dem Kaudruck Widerstand leisten müssen.

Zahnärztliche Fragestellung

Ende 2020 stellte sich der dann 63-jährige Patient mit dem Wunsch vor, die Krone 21 besser in das natürliche Bild seiner Frontzähne einzupassen. Wir befürworteten und diskutierten mit ihm eine mögliche Aufhellung seiner Frontzähne, was er ablehnte. Die Frage der Erhaltung von 21 war zu diesem Zeitpunkt geklärt, da der Patient die Krone an 21 fast sieben Jahre ohne Einschränkung beim Kauen oder Abbeißen genutzt hatte. Dadurch stellte sich uns die Aufgabe, die Frontzahnkrone 21 so zu erneuern, dass sie nicht mehr auffiel, ohne den Restzahn 21 zu gefährden. Wir entschieden uns, eine zirkonbasierte Krone aus Multi Layer-Gerüstmaterial (GC Quattro Disc Space) Verblendung von Kuraray Noritake CZR (Gold Quadrat) einzusetzen.

Die Behandlung entsprach dann weitgehend der in der konventionellen Prothetik üblichen Vorgehensweise. Grundsätzlich bevorzugen wir es, eine adhäsiv befestigte Krone zu schlitzen und aufzubrechen. Das Vorgehen war in diesem Fall vereinfacht, da der 21 devital war, sodass der Erhalt von Stift und Restzahn leicht gelang. Absolut wichtig war uns hingegen die adhäsive Befestigung der Krone.

Wir legten höchsten Wert darauf, die Krone so gut wie möglich mit dem Zahn zu verkleben. Deswegen reinigten wir den Zahn mit einer nicht fluoridhaltigen Paste von Resten temporären Zementes (Abb. 2). Wir strahlten die Krone innen mit CoJet aus, silanisierten sie und setzten sie dann mit Panavia V (Kuraray) ein, das wir zurzeit für das klar beste adhäsive Zementsystem halten.

Zahntechnischer Einstieg

ZTM Moritz Pohlig: Vor einigen Jahren wurde Zahn 21 mit einer individuell geschichteten Lithiumdisilikat-Glaskeramikkrone versorgt. Der gräulich schimmernde marginale Bereich der Krone ließ deutlich erkennen, dass die Verfärbung des Untergrundes mit dem gewählten Material für den ausführenden Zahntechniker nicht in den Griff zu bekommen war (Abb. 3). In vielen Fällen reicht die Sättigung und Opazität der Lithiumdisilikat-Glaskeramiken nicht aus, um devital dunkel verfärbte Bereiche der Präparationen zu kaschieren.

Ein möglicher Lösungsweg im Bereich der Lithiumdisilikat-Glaskeramik wäre es, einen deutlich opakeren Pressrohling zu nutzen. Dies hätte aber zur Folge, dass die verbleibende keramische Schichtung, die benötigt wird, um die Nachbarbezahnung zu kopieren, durch die Gerüstmindeststärke reduziert wird. In der Regel bedeutet dies eine Schichtstärke von (je nach Hersteller) etwa 0,5–0,7 mm, die nahezu opak weiß ist (Abb. 4). Da nach Präparation eines Frontzahnes der Zahntechniker fast immer mit den gegebenen Platzverhältnissen „kämpfen" muss, würden diese 0,5–0,7 mm fehlen, um eine ausreichend transparente, natürliche Tiefenwirkung der Krone zu erreichen.

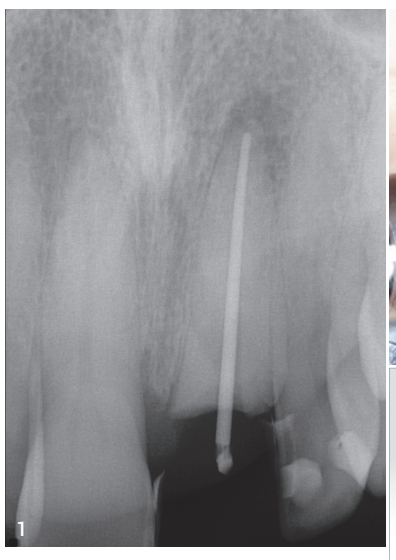

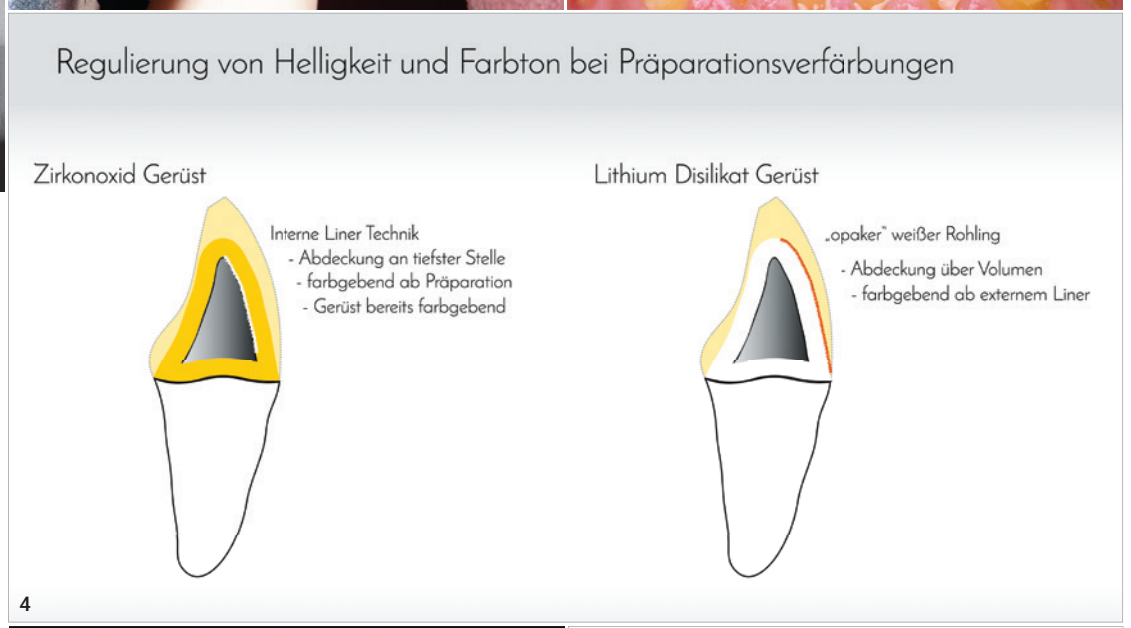



Abb. 1: Masterpoint-Aufnahme, Restzahn gut zu beurteilen. *(Foto: © Dr. Goetz Parloh)* **Abb. 2:** Deswegen reinigten wir den Zahn mit einer nicht fluoridhaltigen Paste von Resten temporären Zementes. *(Foto: © Dr. Goetz Parloh)* **Abb. 3:** Ausgangssituation: Lithiumdisilikat-Glaskeramikkrone. **Abb. 4:** Gegenüberstellung der Verfärbungsabdeckung mit ZrO_2/Interner Liner Technik & LS2 weiß opaker Rohling. **Abb. 5:** Präparation Zahn 21. **Abb. 6:** Interne Beschichtung des Zirkonoxid-Gerüstes zur Abdeckung der marginalen Verfärbung.

Daher ist die richtige Materialwahl vor Beginn der Restauration und die richtige Technik zur „Neutralisierung" solcher Verfärbungen ausschlaggebend für den Erfolg.

Planung und Materialwahl

Neben der Tatsache, dass die Kopie eines Einzelzahnes im Frontzahnbereich mit zu den Königsdisziplinen der Zahntechnik gehört, potenziert sich diese Herausforderung auf der Basis eines devitalen, dunkel verfärbten Zahnes um ein Vielfaches. Für die Erstellung individueller keramischer Versorgungen im Frontzahnbereich werden im Labor Zahntechnik Düsseldorf Rebbe. Thielen.Joit GmbH stets zwei Labortermine eingeplant. Zum einen der Termin der Ästhetikanalyse, bei dem neben der Farbwahl die Fotodokumentation einen entscheidenen Teil einnimmt. Nur mithilfe der intraoralen Fotos werden Farben und kleinste Details während der anschließenden Erarbeitung erkannt und umgesetzt. Der zweite Labortermin erfolgt dann zur Einprobe der geschichteten Arbeit und individuellen Anpassung an die Nachbarbezahnung.

Für den Autor hat sich in den letzten Jahren deutlich herausgestellt, dass die Materialkombination von Zirkonoxid als Gerüstmaterial und einer hochschmelzenden Zirkonschichtkeramik die höchste Sicherheit bietet, solch eine Ausgangssituation mit hoher Wahrscheinlichkeit in den Griff zu bekommen und somit erfolgreich zu versorgen. Das Grundkonzept basiert darauf, die Präparation schon durch das aufgebrachte Gerüst so zu konditionieren, dass ein neutraler Untergrund entsteht und unabhängig der vitalen oder devitalen Situation die keramische Schichtung erfolgen kann. Für stark verfärbte, devitale Untergründe und Versorgungen mit Metallstiftaufbauten bedeutet dies, die Defekte bereits an der tiefsten Stelle abzudecken.

Hier verschafft man sich einige Vorteile, wenn ein Keramikopaker intern aufgetragen wird. Die externe Oberfläche des Gerüstes bleibt durch diese Vorgehensweise unberührt und man kann das Material seiner Wahl zur keramischen Beschichtung nutzen. Außerdem können, dank dieser Vorgehensweise, Zirkonoxid-Gerüstmaterialien gewählt werden, die bereits eine höhere Transparenz aufweisen, da die Abdeckung der Verfärbung nicht über die Opazität des Gerüstmaterials reguliert wird. Diese transparenteren Multilayer-Zirkonoxide (GQ Quattro Disc Space) unterstützen den Lichtfluss der folgenden Keramikschicht und führen zu einem ästhetischeren Resultat. Der Versuch, den Untergrund über Komposit-Opaker oder opake Zemente nach Fertigstellung der Restauration zu kaschieren, wird dazu führen, dass Lichtfluss und Farbton der vollkeramischen Restauration nachträglich verändert werden. Dies würde bedeuten, dass zur Einprobe das endgültige Resultat nicht vorhersagbar wäre.

Obwohl der beschriebene Fall lediglich im marginalen Bereich eine gräuliche Verfärbung aufwies, verdeutlicht die Ausgangssituation, dass dies ausreicht, um die Gesamtrestauration stark zu beeinflussen (Abb. 5).

Ausschließlich eine stark gesättigte opake Schicht kann solch eine Verfärbung hundertprozentig blocken. Hierzu wird ein spezieller Keramikliner genutzt, der diese Abdeckung ermöglicht. Der Verfärbungsgrad der Präparation gibt die benötigte Schichtstärke des Opakers vor. Diese liegt bei ca. 0,08 mm und sollte während der CAD-Konstruktion berücksichtigt werden. Die Anhebung des Zementspaltes um diesen Wert während der CAD-Konstruktion reicht für den geplanten Opakerauftrag aus. Nach dem Sinterprozess des Gerüstrohlings wird das Zirkonoxid-Gerüst aufgepasst, mit 50 my Aluminiumoxid gestrahlt und anschließend mit dem internen Liner versehen (Abb. 6). Nach dem ersten Linerbrand erfolgt die visuelle Kontrolle und bei Bedarf ein zweiter Linerbrand. Nach der Sinterung folgt die Passungskontrolle auf dem Gipsstumpf. Da die Verfärbung nun neutralisiert wurde, kann die keramische Schichtung erfolgen.

Keramische Schichtung

Die keramische Schichtung erfolgt mit der Zirkonoxidkeramik Kuraray Noritake CZR. Diese stellt für den Autor seit Jahren sowohl bei Einzelzahn- als auch bei Brückenkonstruktionen im Front- und Seitenzahnbereich eine zuverlässige, sichere Basis dar. Die spezielle Körnung und hohe Brennstabilität des Materials führen dazu, dass die Sinterschrumpfung, im Vergleich zu anderen Keramiken, sehr gering ist. Daher können kleinste Details mit der keramischen Schichtung nachempfunden werden und bleiben auch nach häufigen Sinterbränden stabil. Durch die stetige Produktweiterentwicklung der Kuraray Noritake CZR und Farberweiterung der Schichtmassen im Jahr 2019 mit weiteren hochtransluzenten Schneidemassen sind dem Material heute kaum Grenzen gesetzt.

Um den bestmöglichen Verbund zwischen Gerüst und Schichtkeramik zu erzielen, erfolgt ein Linerauftrag mit den Shade Base Stain-Massen. Die mit dem IS liquid angemischten Massen können durch

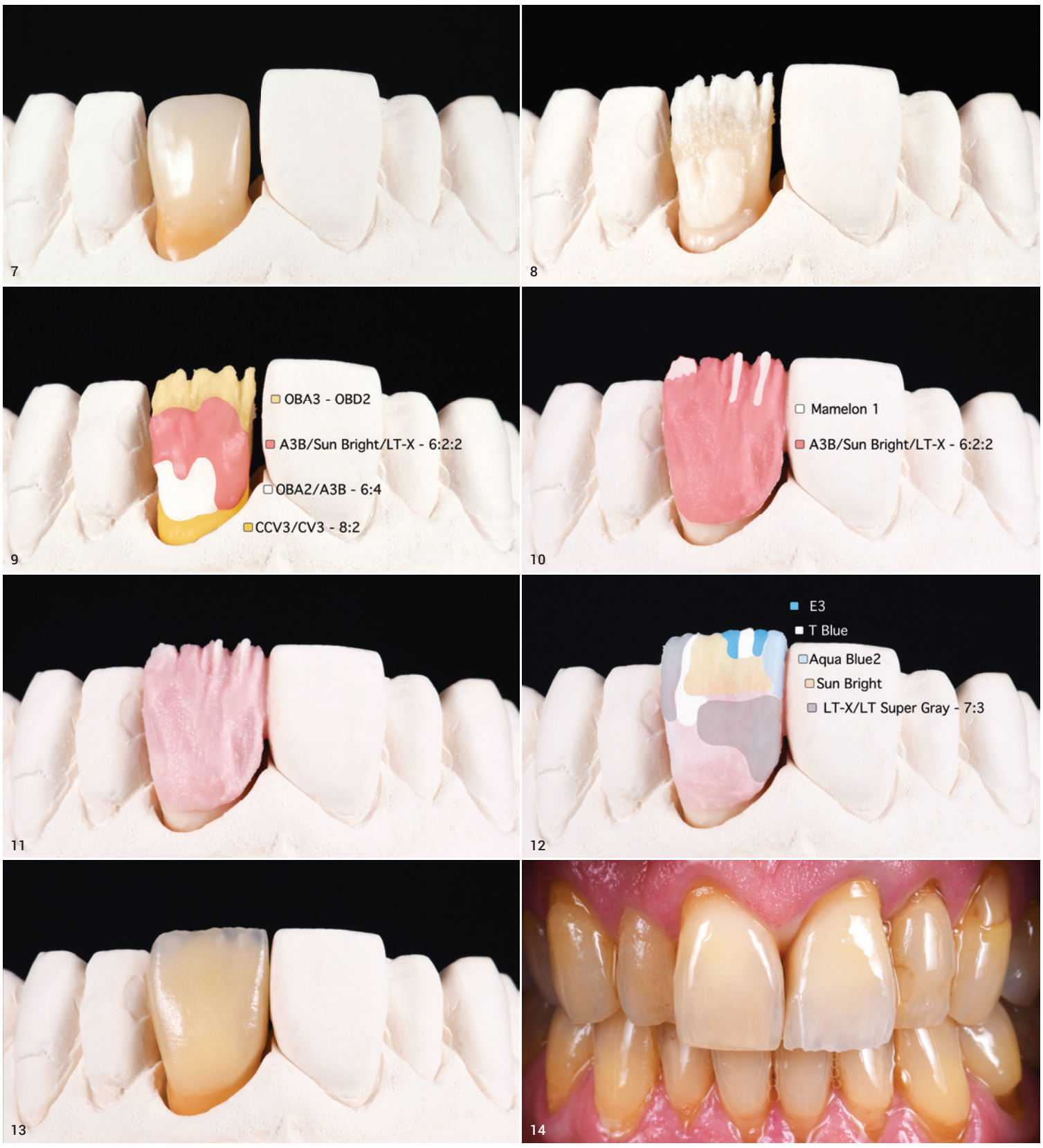

Abb. 7: Shade Base Stain – externer Linerauftrag. **Abb. 8–13:** Keramische Schichtung. **Abb. 14:** Keramikkrone nach dem ersten Dentinbrand.

ANZEIGE

Unsere seit Jahren dauerhaft günstigen

Reparatur-Festpreise.

Qualität made in Germany.

Mehr unter

www.logo-dent.de

LOGO-DENT Tel. 07663 3094