copyright by all rights reserved Quintessenz

Frontzahnversorgung mit minimalinvasiver chirurgischer Kronenverlängerung und extendierten vollkeramischen Veneers

Eine klinische Falldarstellung

Sven Rinke, Hans Jürgen Joit

Indizes

Frontzahnrestauration, minimalinvasive Kronenverlängerung, extendierte Keramikveneers, schallgestützte Präparationsinstrumente, zirkonoxidverstärkte Lithiumsilikatkeramik

Zusammenfassung

Im Rahmen von Frontzahnrestaurationen ist häufig nicht nur die Korrektur von Zahnhartsubstanzdefekten oder -veränderungen erforderlich, sondern auch eine Optimierung von Weichgewebsasymmetrien. Minimalinvasive Konzepte können bei derart komplexen Versorgungen die Behandlungszeiten verkürzen und darüber hinaus auch die Patientenmorbidität sowie das Risiko biologischer Komplikationen reduzieren. In dem Fallbericht wird das kombinierte Vorgehen bei Anwendung einer minimalinvasiven Kronenverlängerung mittels Osteotomieinstrumenten mit Schallspitzen und nachfolgender Versorgung mit extendierten Keramikveneers aus einer zirkonoxidverstärkten Lithiumsilikatkeramik zur Korrektur der Zahnform und -stellung beschrieben. Bei Beachtung der systemspezifischen Indikationsbeschränkungen (ausreichende Breite der befestigten Gingiva, Ausdehnung der vorhandenen Defekte) bieten diese Verfahren eine wertvolle Alternative zu den bekannten traditionellen Behandlungsoptionen für Frontzahnrestaurationen.

Einleitung

Um bei Restaurationen im Frontzahnbereich ein ästhetisch zufriedenstellendes Ergebnis zu erzielen, bedarf es nicht nur Korrekturen an der Zahnhartsubstanz, also einer Verbesserung der sogenannten weißen Ästhetik. Vielmehr ist es genauso wichtig, durch die Optimierung der roten Ästhetik eine harmonische Weichgewebskorrektur zu erreichen[8,20,28,29]. Darüber hinaus stellt insbesondere für Frontzahnrestaurationen die Kooperation mit dem zahntechnischen Labor einen zentralen qualitätsbestimmenden Faktor dar[4,18]. Analoge und digitale Planungsunterlagen (Modelle, Fotos und Videos) bilden aufseiten des Zahntechnikers die Grundlage für eine Simulation des Behandlungsergebnisses mittels Wax-up und Mock-up. Hierbei liegt das Ziel in einer Überführung des simulierten Behandlungsergebnisses zunächst in eine provisorische und schließlich in eine definitive Versorgung[8,11,13,24,26]. Die Bedeutung der strukturierten Zusammenarbeit von Praxis und Labor nimmt bei der Anwendung minimalinvasiver Restaurationsverfahren zu[3-6,8,13].

Für die Optimierung der weißen und der roten Ästhetik stehen mittlerweile minimalinvasive Verfahren zur Verfügung, die traditionelle Behandlungsmethoden ersetzen können[3,9,10,19]. Entscheidend für die zielgerichtete Umsetzung dieser Techniken ist eine detaillierte gemeinsame Planung der Restauration in Praxis und Labor. Während der Planungs- und Restaurationsphase spielt auch die effektive Kommunikation im Team eine wichtige Rolle[4,11,13,18,24].

copyright by all rights reserved

Nachfolgend werden aktuelle Erkenntnisse über zwei praxisrelevante minimalinvasive Verfahren zur Optimierung der roten und der weißen Ästhetik vorgestellt. Ihre Anwendung wird im Rahmen einer klinischen Falldarstellung dokumentiert.

Minimalinvasive chirurgische Kronenverlängerung

Im Bereich der plastischen Parodontalchirurgie ist die chirurgische Kronenverlängerung eine langjährig etablierte Therapie, um Asymmetrien im Gingivaverlauf oder eine verstärkte Gingivaexposition bei einer hohen Lachlinie zu korrigieren[14,20]. Beim klassischen Therapieansatz bedingt die chirurgische Kronenverlängerung eine invasive Lappenbildung, was mit einem erhöhten operativen Aufwand und einer vergleichsweise langen Heilungsphase bis zur vollständigen Stabilisierung der Weichgewebe verbunden ist[1,27]. Alternativ zum klassischen chirurgischen Vorgehen haben sich mittlerweile minimalinvasive Verfahren etabliert, bei denen auf eine Lappenbildung verzichtet wird. In einer prospektiven klinischen Studie führten Kronenverlängerungen im sogenannten Flapless-Verfahren zu ähnlichen Ergebnissen wie das klassische Vorgehen mit Lappenbildung bei deutlich kürzerer Behandlungszeit, verringerter Patientenmorbidität und verkürzter Heilungsdauer[21]. Das lässt die Methode sehr vielversprechend für eine Anwendung in der Praxis erscheinen.

Diesem Ansatz folgend entwickelten *Schwenk* und *Striegel* eine Methode zur internen Osteotomie ohne Lappenbildung unter Verwendung von nur am Außenrand diamantierten Schallspitzen[9,10] (Abb. 1). Die elliptisch arbeitenden Instrumente werden mit der Glattfläche zur Zahnoberfläche in den Sulkus eingeführt und erlauben eine minimalinvasive Knochenresektion ohne vollständige Lappenmobilisation[9]. Voraussetzung für den Einsatz dieses Verfahrens ist das Vorliegen einer ausreichend breiten und dicken befestigten Gingiva. Zudem darf die Knochenresektion nur im vestibulären Bereich erfolgen. Die Methode eignet sich nicht für eine zirkuläre Knochenresektion, wie sie bei funktionellen Indikationen (z. B. Ferrule-Effekt) erforderlich ist, da die Instrumente nur einen eingeschränkten Zugang zu interdentalen Bereichen erlauben. Ebenso können sehr breite Knochenlamellen (Seitenzahnbereich) mit dieser Technik nur bedingt korrigiert werden[10]. Entsprechend findet die minimalinvasive Methode insbesondere bei ästhetischen Indikationen im Frontzahnbereich ihr Haupteinsatzgebiet. Vorteile des Verfahrens sind die vergleichsweise einfache Anwendung, eine zeitsparende Durchführung, eine Verringerung der postoperativen Beschwerden und eine im Vergleich zur klassischen chirurgischen Kronenverlängerung mit Lappenbildung verkürzte Heilungsphase von 4 bis 6 Wochen[9,10,21].

Abb. 1 Nur am Außenrand diamantierte Schallspitzen ermöglichen eine minimalinvasive chirurgische Kronenverlängerung ohne Lappenbildung

Indikationserweiterungen für vollkeramische Veneers

Vor allem im Frontzahnbereich gelten Dentalkeramiken als optimaler Werkstoff für die Verbesserung der weißen Ästhetik[4]. Neben den bekannten positiven ästhetischen Eigenschaften und der ausgezeichneten Biokompatibilität bieten vollkeramische Werkstoffe zudem die Möglichkeit zur Anwendung minimalinvasiver Behandlungstechniken. Im Frontzahnbereich sind hier in erster Linie keramische Veneers zu nennen[3], die in den letzten Jahren eine zunehmende Indikationserweiterung erfahren haben[2,3,12,19]. Insbesondere sogenannte extendierte Keramikveneers können heute eine Alternative zu klassischen Vollkronenversorgungen darstellen und haben sich mittlerweile für den routinemäßigen Einsatz in der Praxis etabliert[3,7,15,17,19,22]. Für sie werden Präparationsformen beschrieben, welche die Versorgung von Zähnen mit ausgedehnteren Defekten und Frakturen oder bei Zahnfehlpositionen ermöglichen und somit eine mini-

copyright by all rights reserved

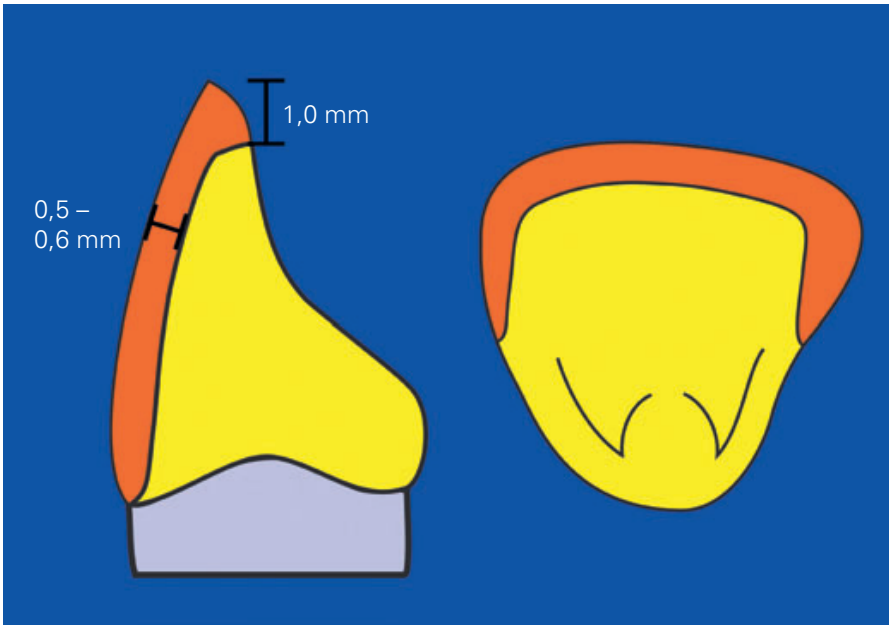

Abb. 2 Schematische Darstellung der Präparation (Overlap-Design) für extendierte Keramikveneers

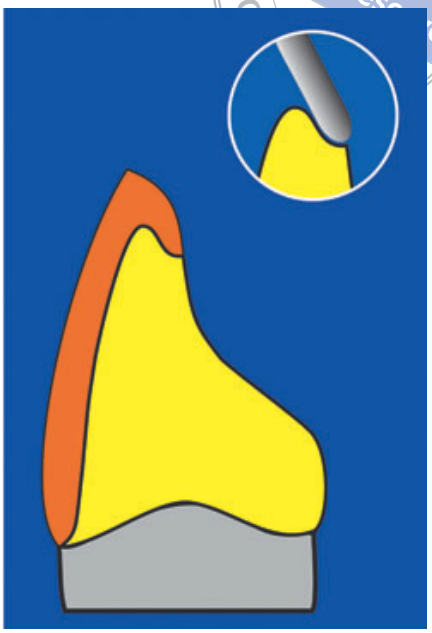

Abb. 3 Schematische Darstellung der modifizierten Präparation für extendierte Keramikveneers

malinvasive Lösung als Alternative zur Vollkrone erlauben[2,7,22,23]. Bei dieser Art der Veneers wird zumeist die Präparation als sogenanntes Overlap-Veneer empfohlen[3,7,22,23]. Hiermit verbunden ist eine Einbeziehung der Approximalflächen, so dass in gewisser Weise eine Teilkrone im Frontzahnbereich entsteht. Diese Flächen werden dabei so weit beschliffen, dass ein späteres Abdecken vorhandener Defekte bzw. Füllungen durch die Keramikrestauration gewährleistet ist. Die Präparationsgrenze wird als 120°-Hohlkehlpräparation gestaltet[22,23]. Dies ermöglicht im Vergleich zur 90°-Hohlkehle oder zu einer Stufenpräparation einen farblich harmonischeren Übergang zwischen Restaurationsmaterial und Zahnhartsubstanz, was bei der äqui- oder supragingivalen Lage der Präparationsgrenze von Bedeutung ist[3,19].

Da die palatinalen Flächen weitestgehend unversehrt bleiben, bietet sich hier eine Alternative zur Vollkrone, sofern Defekte oder konservierende Versorgungen vollständig abgedeckt werden können. Dies ist zumeist dann der Fall, wenn die Defekte oder Füllungen eine Ausdehnung von weniger als 20 % der Zahnbreite (mesiodistale Distanz) aufweisen[22]. Die inzisale Reduktion sollte 1 mm betragen, wobei die inzisale Präparation als ein 30 bis 45° zur Zahnachse geneigtes Plateau gestaltet wird[7]. Neben der Tatsache, dass der Großteil der palatinalen Fläche bei extendierten Keramikveneers unversehrt bleibt, benötigen diese verglichen mit einer konventionellen metall- oder vollkeramischen Krone einen reduzierten labialen Substanzabtrag von minimal 0,6 bis 0,7 mm und einen reduzierten inzisalen Abtrag von 1 mm im Vergleich zu dem für Vollkronen empfohlenen Wert von 2 mm[3,22,23] (Abb. 2).

Trotz der potenziellen klinischen Vorteile einer solchen Versorgungsform gibt es dazu bisher nur wenige klinische Studien[2,7,15,23]. Die verfügbaren Untersuchungen ergaben jedoch hohe Überlebensraten für derartige Versorgungen im Ober- und Unterkiefer, welche durchaus mit den publizierten Überlebensraten von Kronen vergleichbar sind[7,15,23,25]. Zudem zeigte sich bei den extendierten vollkeramischen Veneers nur ein geringes Risiko für biologische Komplikationen (endodontische Behandlung, Karies)[7,12,15,23]. Bislang wurden entsprechende Studien mit glaskeramischen Werkstoffen durchgeführt, die eine mittlere Biegefestigkeit von 100 bis 150 MPa aufweisen. Bei diesen Versorgungsformen stellten Frakturen die häufigste Verlustursache dar[7,23]. Hier bietet es sich an, extendierte Veneers aus hochfesten Glaskeramiken mit

copyright by all rights reserved Quintessenz

einer mittleren Biegefestigkeit von mehr als 350 MPa (Lithiumdisilikat) herzustellen, um das Risiko materialbedingter Verluste zu reduzieren[22,23]. Die häufigste Komplikation derartiger Versorgungen bestand in einem Retentionsverlust. Dies ist durch die aggressivere Präparationsform für extendierte Veneers zu erklären, die zu einer verstärkten Dentinexposition führt[2,15].

In den vorliegenden Studien blieben die Veneers auch im Fall eines Retentionsverlustes zumeist intakt und ließen sich rezementieren. Deshalb sollten die Retentionscharakteristika der Präparation erhöht werden, um derartige Komplikationen bei extendierten Veneers mit verstärkter Dentinexposition zu vermeiden[2,7,15,23]. Da der Retentionsverlust bei Frontzahnveneers primär durch palatinal bzw. lingual wirkende Kräfte verursacht wird, kann eine Retentionsverbesserung am einfachsten erzielt werden, wenn der inzisale Überwurf der klassischen Overlap-Präparation um eine zusätzliche palatinale oder linguale Hohlkehle ergänzt wird. Diese wirkt als Blockade gegen von palatinal bzw. lingual auftretende Kräfte, die zu einer Dislozierung des extendierten Keramikveneers führen könnten[22,23] (Abb. 3).

Auf der Basis der vorliegenden Studienergebnisse können extendierte Keramikveneers im Frontzahnbereich als Alternative zu klassischen Kronen angesehen werden. Sinnvollerweise sollten hochfeste Glaskeramiken mit einer mittleren Biegefestigkeit zum Einsatz kommen, um das Risiko von Frakturen zu minimieren[3,7,15,23]. Eine Modifikation der Präparation in der beschriebenen Art und Weise kann zudem bei einer verstärkten Dentinexposition das Risiko von Retentionsverlusten minimieren[22,23].

Nachfolgend wird der Behandlungsablauf für eine Frontzahnversorgung mit extendierten keramischen Veneers aus einer zirkonoxidverstärkten Lithiumsilikatkeramik nach vorangegangener Optimierung der Weichgewebsästhetik durch minimalinvasive Maßnahmen der plastischen Parodontalchirurgie dargestellt. Der Schwerpunkt liegt dabei auf dem zahnmedizinischen Prozedere, während die für diese Versorgung notwendigen zahntechnischen Arbeitsschritte in einem parallel in der Ausgabe 7/2019 der „Quintessenz Zahntechnik“ erscheinenden Beitrag beschrieben werden.

Falldarstellung

Ausgangssituation

Eine 42-jährige Patientin stellt sich mit dem Wunsch nach einer Neuversorgung der Oberkieferfrontzähne vor. Die Zähne 11 und 21 zeigten ausgedehnte insuffiziente Kompositrestaurationen und eine Retrusion. Zusammen mit der unharmonischen Weichgewebskontur führten die Stellungsänderungen und die Verfärbungen der Kompositrestaurationen zu einer erheblichen ästhetischen Beeinträchtigung der Patientin, für die sie sich eine Korrektur wünschte (Abb. 4a bis c).

Die klinische Befundung ergab ein im Seitenzahnbereich konservierend und prothetisch gut versorgtes Gebiss mit stabilen statischen und dynamischen okklusalen Relationen. Die Zähne 21 und 11 reagierten positiv auf einen Sensibilitätstest und zeigten in der präprothetischen Röntgendiagnostik keine Hinweise auf apikale Prozesse. Mit einem parodontalen Screening-Index (PSI) Grad 2 war die parodontale Situation stabil. Die Patientin wies eine gute häusliche Mundhygiene auf und ließ im halbjährlichen Intervall professionelle Zahnreinigungen durchführen. Als therapeutische Option wurde ihr neben einer restaurativen Behandlung mit extendierten keramischen Veneers auch eine kieferorthopädische Therapie vorgeschlagen. Diesen Vorschlag lehnte die Patientin jedoch nach entsprechender fachzahnärztlicher Beratung und Aufklärung ab.

Behandlungsplanung

Für die Planung der prothetischen Versorgung wurden zunächst Situationsmodelle angefertigt, die nach einer Bissnahme zur Übertragung der habituellen Interkuspidation mit einem Gesichtsbogen scharnierachsbezogen montiert wurden. Bereits bei der klinischen Befundung hatte sich gezeigt, dass die beiden mittleren Frontzähne von der idealen ästhetischen Form (Breiten-Längen-Verhältnis 8:10) abwichen[5,6]. Diese Formabweichung war zum einen durch die nicht harmonische Gingivakontur bedingt, und zum anderen waren die Zähne 11 und 21 im Vergleich zu den lateralen Frontzähnen zu kurz. Insgesamt entstand dadurch eine eher quadratische Grundform der beiden Zähne.

Zur ästhetischen Optimierung wurden zwei Maßnahmen geplant. Einerseits sollte durch eine chirur-

copyright by all rights reserved

Abb. 4a bis c Klinische Ausgangssituation. Ausgedehnte insuffiziente Kompositrestaurationen an den Zähnen 11 und 21, die Stellungsänderung und die nicht harmonische Gingivakontur führten zu einer ästhetischen Beeinträchtigung für die Patientin

Abb. 5a und b Situationsmodelle und Wax-up. Die quadratische Grundform der Frontzähne sollte durch eine Kombination von Weichgewebschirurgie und inzisaler Verlängerung an die Idealform mit einem Breiten-Längen-Verhältnis von 8:10 angenähert werden

gische Kronenverlängerung eine Verlagerung der Gingivakontur nach apikal erfolgen, und andererseits sollten die Zähne durch die Veneers verlängert werden. Zur Simulation der chirurgischen Kronenverlängerung wurde der Gingivasaum vom Zahntechniker auf dem Arbeitsmodell um den gewünschten Betrag der apikalen Verlagerung des Gingivaverlaufs radiert. Mit einem Wax-up erfolgten dann die Festlegung des idealen Verhältnisses von Zahnbreite und -länge sowie eine Stellungskorrektur nach anterior (Abb. 5a und b).

copyright by all rights reserved

Abb. 6a bis c Analyse der Weichgewebskontur, Einzeichnung der geplanten späteren Weichgewebskontur und Vermessung des dentogingivalen Komplexes mittels „bone sounding“

Die notwendigen Behandlungsmaßnahmen wurden der Patientin anhand des Wax-ups und eines Modells der Ausgangssituation erläutert. Zudem wurde sie über die zeitliche Abfolge der einzelnen Schritte und die Gesamtbehandlungsdauer aufgeklärt. Diesem Aspekt kommt eine besondere Bedeutung zu, wenn parodontalchirurgische Maßnahmen durchgeführt werden, da dann eine Wartezeit bis zur vollständigen Ausheilung der Weichgewebe erforderlich ist, bevor mit den restaurativen Behandlungsschritten begonnen werden kann. Dies hat eine Verlängerung der Gesamtbehandlungsdauer zur Folge.

Minimalinvasive chirurgische Kronenverlängerung

Beim nächsten Termin wurde die chirurgische Kronenverlängerung vorgenommen. Entsprechend der Behandlungssimulation durch das zahntechnische Wax-up sollte eine Verlagerung des Gingivaverlaufs um 2 mm nach apikal erfolgen. Im vorliegenden Fall lag ein breites Band an befestigter Gingiva vor, so dass eine minimalinvasive chirurgische Technik unter Verwendung schallgestützter Diamantinstrumente zur Kronenverlängerung genutzt werden konnte. Bei vergleichsweise geringen Korrekturen an ein bis zwei Zähnen ist es zur klinischen Umsetzung ausreichend, wenn der gewünschte spätere Verlauf der marginalen Gingiva mit einem wasserfesten Stift intraoral angezeichnet wird (Abb. 6a und b). Bei komplexeren Fällen sollte die mit dem Wax-up simulierte Weichgewebskontur mit einer Tiefziehschiene intraoral übertragen werden[8].

Im nächsten Schritt erfolgte nach Lokalanästhesie die Vermessung des dentogingivalen Komplexes durch ein sogenanntes „bone sounding“ (Abb. 6c). Daran schloss sich die Gingivektomie unter Verwendung eines Skalpells (Klingenform 15c) entlang der intraoralen Markierungen an, um den idealisierten Gingivaverlauf festzulegen. Hierbei ist es wichtig, dass die Inzision leicht abgeschrägt und direkt bis

copyright by all rights reserved Quintessenz

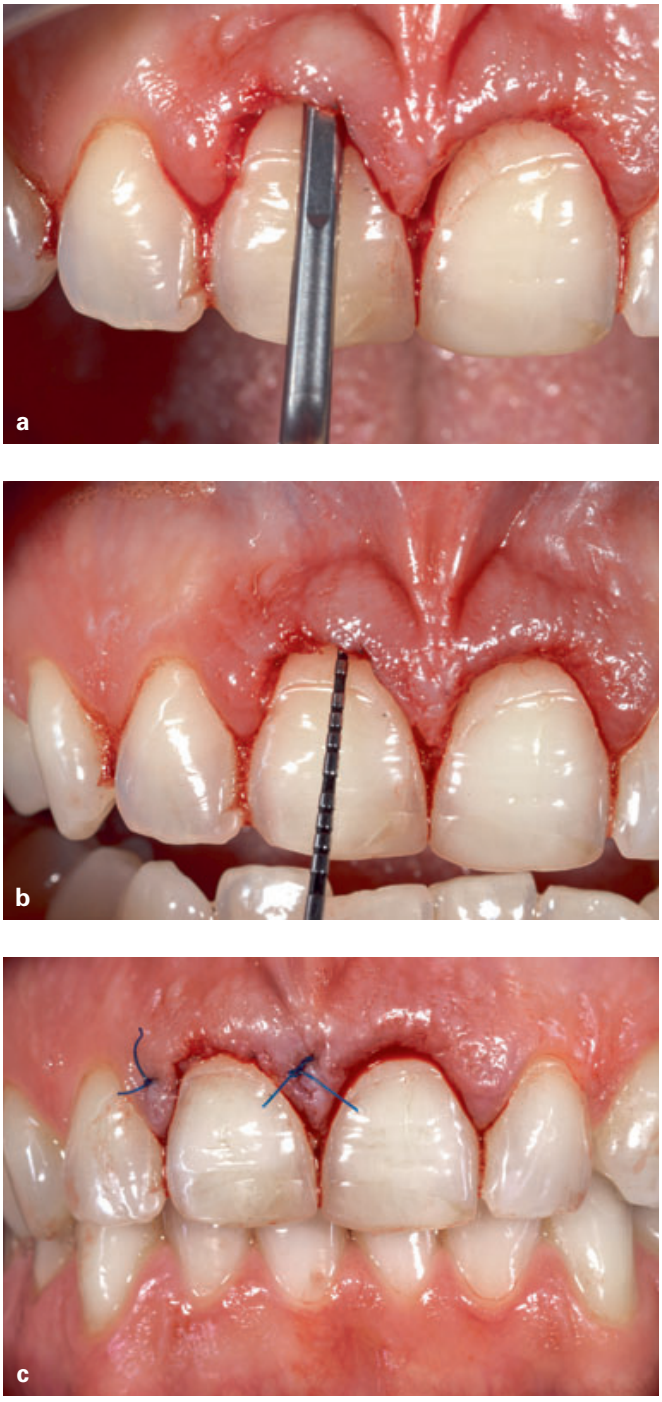

Abb. 7a bis c Minimalinvasive Kronenverlängerung mit diamantierten Schallspitzen

auf den Knochen erfolgt, damit später eine einfache Entfernung des Weichgewebes möglich ist[9,10]. Zudem muss berücksichtigt werden, dass nach der Gingivektomie noch ein ausreichend breites Band (ca. 3 mm) an befestigter Gingiva verbleibt, weil es ansonsten zu Rezessionsbildungen kommen kann[1,14,27]. Mittels einer zweiten intrasulkulären Inzision im Bereich der Zähne 11 und 21 wurde dann der Zugang zum Alveolarknochen geschaffen.

Schallspitzen, die lediglich an der Außenseite diamantiert sind (Komet Dental SFS 120, Fa. Gebr. Brasseler, Lemgo), kamen für die Modellation des vestibulären Alveolarknochens zum Einsatz. Die diamantierte Arbeitsspitze wurde bis zum Knochenkontakt in den Sulkus eingeführt, wobei der Arbeitswinkel zwischen Zahnoberfläche und Instrument ca. 30 bis 45° betragen sollte[9,10] (Abb. 7a). Unter kontinuierlicher Wasserkühlung wurde nun der vestibuläre Knochen so lange bearbeitet, bis die ursprünglich gemessene Breite des dentogingivalen Komplexes wiederhergestellt war. Es empfiehlt sich, den bereits erzielten Abtrag durch ein wiederholtes Vermessen des dentogingivalen Komplexes zu kontrollieren, denn eine Über- bzw. Unterkonturierung des Knochens kann zu Rezessionen oder chronischen Entzündungen führen[28,29] (Abb. 7b). Da im vorliegenden Fall für die Osteotomie auch die Mobilisation der Interdentalpapillen erforderlich war, wurden diese nach Abschluss der Knochenresektion durch vertikale Matratzennähte mit einem monofilen Polyamid-Nahtmaterial (Seralon 5/0, Fa. Serag-Wiessner, Naila) fixiert (Abb. 7c). Die Entfernung der Haltenähte erfolgte 7 Tage nach Durchführung der minimalinvasiven chirurgischen Kronenverlängerung.

Bereits 5 Wochen nach der minimalinvasiven Kronenverlängerung zeigten sich stabile Weichgewebsverhältnisse, so dass mit der restaurativen Therapie begonnen werden konnte (Abb. 8). Insbesondere die verkürzte Weichgewebsheilung bei Durchführung der minimalinvasiven chirurgischen Kronenverlängerung ist ein wichtiger Aspekt, da dies im Vergleich zu den klassischen chirurgischen Techniken eine erhebliche Verkürzung der Gesamtbehandlungsdauer zur Folge hat[1,14,26].

Restaurative Therapie

Die restaurative Therapie beginnt mit der Bestimmung der Zielfarbe für die geplante Restauration mittels digitaler Fotografie und einer Simulation des geplanten Behandlungsergebnisses[4-6,8,16]. Dafür doubliert der Zahntechniker das Modell mit dem Wax-up und fertigt eine Tiefziehschiene aus einem flexiblen

copyright by all rights reserved

Abb. 8 Weichgewebssituation 5 Wochen nach Durchführung der minimalinvasiven Kronenverlängerung

Abb. 9a und b Simulation des Behandlungsergebnisses mit einem Mock-up unter Verwendung eines provisorischen Kronen- und Brückenmaterials und einer flexiblen Tiefziehschiene, die auf der Basis des Wax-ups gefertigt wurde

Ethyl-Vinyl-Acetat-Material (Erkoflex, Fa. Erkodent Erich Kopp, Pfalzgrafenweiler). Diese Schiene bildet die Grundlage für die Herstellung eines Mock-ups. Sie wird mit einem autopolymerisierenden provisorischen Kronen- und Brückenmaterial (Luxatemp Star, Fa. DMG, Hamburg) befüllt und auf die Zähne gesetzt (Abb. 9a und b).

Nach Abnahme der flexiblen Tiefziehschiene verbleibt das Mock-up auf den Zähnen, und die Überschüsse werden grob entfernt. Anhand des Mock-ups kann nun gemeinsam mit dem Patienten überprüft werden, ob das geplante Behandlungsergebnis den funktionellen und ästhetischen Ansprüchen gerecht wird. Insbesondere die phonetische und funktionelle Prüfung ist dabei wichtig, da Korrekturen an den definitiven Veneers aufgrund ihrer reduzierten Materialschichtstärke nur sehr bedingt möglich sind. In dieser Phase besteht das Ziel darin, eine ideale Zahnform herauszuarbeiten, die nach Fertigstellung der Restauration nur minimale Änderungen erfordert[5,6]. Sofern Korrekturen an dem Mock-up erfolgen (z. B. Kürzungen oder Verlängerungen), ist es unerlässlich, sie dem Techniker durch eine erneute Situationsabformung zu übermitteln, denn nur so können sie bei der Herstellung der definitiven Arbeit berücksichtigt werden[22]. Zudem empfiehlt es sich, bereits dieses Zwischenergebnis fotografisch zu dokumentieren. Auf den Bildern sollten auch die wichtigen ästhetischen Referenzlinien (Bipupillarlinie, Mittellinie, Lachlinie) zu erkennen sein[3,5,6,8,23].

Wenn der Patient mit dem simulierten Behandlungsergebnis einverstanden ist, kann mit der Präparation für die Veneerversorgung begonnen werden. Für die intraoperative Kontrolle der Präparation hat es sich bewährt, dass der Zahntechniker Silikonschlüssel, sogenannte Prep-Guides anfertigt[3,13]. Diese ermögli-

copyright by all rights reserved Quintessenz

chen eine einfache Kontrolle des Substanzabtrages. Im vorliegenden Fall zeigte sich, dass aufgrund der geplanten Stellungsänderung nach anterior nur eine geringgradige Präparation der Zähne erforderlich war (Abb. 10a und b).

Für die Präparation dient das in situ befindliche Mock-up als Grundlage. Ausgehend von der Simulation der späteren Zahnform können jetzt mit passenden Schleifinstrumenten Tiefenmarkierungsrillen angelegt werden. Für dieses Vorgehen eignen sich Diamantinstrumente, die in ihren Durchmessern und Körnungen speziell auf die Erfordernisse der Veneerpräparation abgestimmt sind (Komet Dental Ergo-Präp-Set 4395A. Vestibulär sollte eine Materialmindeststärke von 0,6 bis 0,7 mm gewährleistet sein. Diese Tiefenmarkierungsrillen können mit einem kugelförmigen Diamantinstrument angelegt werden. Um die Schnitttiefe zu berechnen, wird der Durchmesser des Instrumentenhalses vom Arbeitsteildurchmesser (Instrumentengröße) subtrahiert und dann durch zwei geteilt. Ein Kugeldiamant mit einem Durchmesser von 2,3 mm (z. B. Komet Dental 6801.314.023) hat demnach eine Schnitttiefe von 2,3 mm – 1 mm (Schaftdurchmesser) = 1,3 : 2 = 0,65 mm und ist somit für den vorliegenden Fall gut einsetzbar. Nach dem Anlegen der Tiefenmarkierungsrillen werden diese an der Basis farblich gekennzeichnet. Bewährt hat sich hier ein wasserfester Faserstift, denn so ist es möglich, den durch die Tiefenmarkierungsrillen vorgegebenen Substanzabtrag auch während der Präparation immer sicher zu erkennen. Ferner werden pro Zahn inzisale Markierungsrillen mit einer Tiefe von 1 mm angelegt. Für diesen Schritt kann ein zylindrisches Diamantinstrument mit einem Durchmesser von 1 mm (z. B. Komet Dental 881.314.010) vollständig im Querschnitt versenkt werden[3,13,22].

Da im vorliegenden Fall eine Verlagerung der Zahnachsen nach anterior geplant war, befanden sich die Tiefenmarkierungen vestibulär und inzisal weitgehend noch im Mock-up. Mit einem normal gekörnten, vor Kopf runden zylindrischen Diamantinstrument wurde nun die Vorpräparation ausgeführt, und zwar bis zu einer Tiefe, bei der die Farbmarkierungen gerade eben verschwunden sind (Abb. 11a bis c).

Vor dem Beginn der Präparation sollte zunächst ein Retraktionsfaden gelegt werden. Dies bietet zwei wesentliche Vorteile: Zum einem verdrängt der Faden die Gingiva etwas und erlaubt so eine äquigingivale Positionierung der Präparationsgrenze ohne Verletzungsrisiko für die Weichgewebe (Abb. 11c). Zum anderen kann durch das frühzeitige Legen des Fadens bereits eine laterale Verdrängung der Weichgewebe erzielt werden. Das ermöglicht bei der späteren Abformung zum gleichen Behandlungstermin eine sichere Darstellung der Präparationsgrenze.

Die Präparationsgrenze sollte bevorzugt als 120°-Hohlkehle gestaltet werden, so dass auch bei einer äqui- oder supragingivalen Lage ein fließender Übergang zwischen Restaurationsmaterial und Zahn gegeben ist[3,19]. Entsprechend sind torpedoförmige, feinkörnige Diamantinstrumente (z. B. Komet Dental

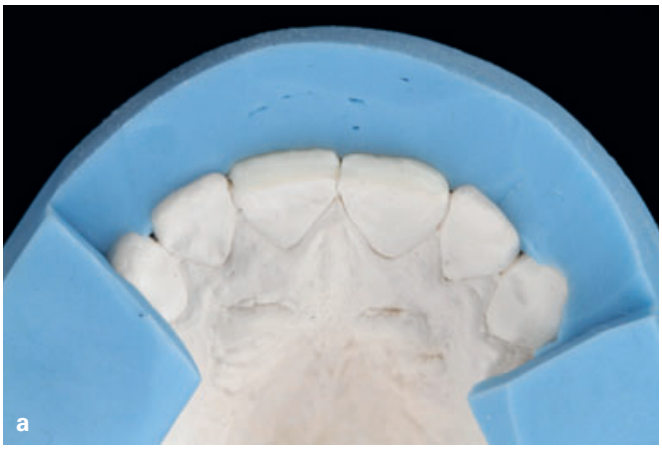

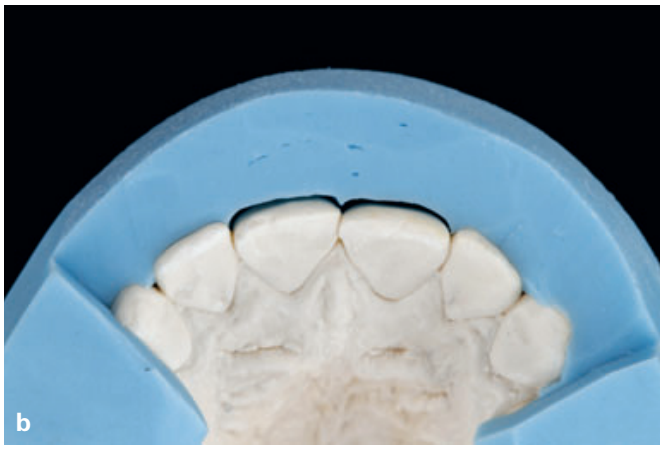

Abb. 10a und b Silikonschlüssel zur intraoralen Kontrolle der Präparation. Beim Zurücksetzen des Schlüssels auf das Situationsmodell (ohne Wax-up) zeigte sich, dass aufgrund der geplanten Stellungsänderung nur eine geringgradige Präparation der Frontzähne erforderlich war, um die notwendigen Materialmindeststärken der Veneers zu erzielen

copyright by all rights reserved

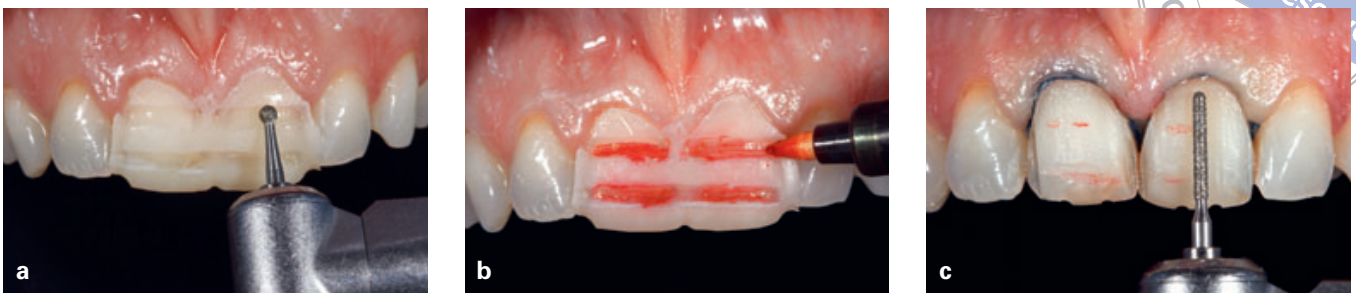

Abb. 11a bis c Präparation mit Anlage von Tiefenmarkierungen mit einem kugelförmigen Diamantinstrument. Farbliche Kennzeichnung der Tiefenmarkierungsrillen und Vorpräparation mit einem normalkörnigen, vor Kopf runden Diamantinstrument

Abb. 12a bis c Finalisierung der Präparation mit einer Kombination von Schallspitzen und rotierenden Diamantinstrumenten

8878.314.014) hier die erste Wahl (Abb. 12a). Im vorliegenden Fall wurden zwei extendierte Veneers mit einseitiger Einbeziehung der Approximalflächen präpariert. Aufgrund der Ausdehnung der vorhandenen Kompositfüllungen war jeweils an den mesialen Flächen der Zähne 11 und 21 eine vollständige Einbeziehung der Approximalflächen notwendig, während an den distalen Flächen eine Präparation bis kurz hinter den Approximalkontakt ausreichte.

Die Präparation der mesialen Flächen lässt sich in einer solchen Situation sehr gut mit rotierenden Instrumenten umsetzen. An den distalen Approximalflächen besteht jedoch ein hohes Risiko, dass beim Einsatz rotierender Instrumente die Nachbarzähne verletzt werden. Hier bietet die Anwendung schallgestützter Instrumente einen großen Vorteil. Mit den längsseitig halbierten torpedoförmigen Schallspitzen, die sowohl für mesiale als auch für distale Approximalräume verfügbar sind (Komet Dental SF8878KM/SF 8878KD), gelingt eine Präparation, die nur bis zum Approximalkontakt (oder kurz darüber hinaus) reicht. Dank der einseitigen Diamantierung werden die Nachbarzähne geschont (Abb. 12b). Für die Präparation des inzisalen Überwurfs bietet sich der Einsatz eines ei- oder knospenförmigen Diamantinstrumentes (z. B. Komet Dental 8379.314.016) an (Abb. 12c).

Durch die kombinierte Verwendung von Retraktionsfäden zur Weichgewebsverdrängung und schallgestützter Präparationsinstrumente sowie die angestrebte äquigingivale Lage der Präparationsgrenze besteht bei der Präparation keramischer Veneers nur ein geringes Risiko einer Weichgewebsverletzung. Somit kann die Abformung meist direkt in der Präparationssitzung vorgenommen werden[3,22] (Abb. 13). Sie erfolgt in der Doppelmischtechnik mit einem additionsvernetzenden Polyvinylsiloxan-Material (Aquasil Ultra+ XLV und Aquasil Ultra+ Medium, Fa. Dentsply Sirona, Bensheim) und einem individualisierten Konfektionslöffel (Abb. 14). Der während der Abformung in situ befindliche Retraktionsfaden gewährleistet eine gute laterale Verdrängung der Weichgewebe, so dass eine Überfassung der Präparationsgrenze durch das Abformmaterial möglich ist. Auf diese Weise erhält der Zahntechniker weitere wichtige Informationen zur Zahnkontur, was bei der Modellation bzw. dem Design der Veneers von großer Bedeutung ist.

Die provisorische Versorgung erfolgt unter Verwendung des Silikonformteils, das auch für die Herstellung des Mock-ups genutzt wurde. Aufgrund der

copyright by all rights reserved Quintessenz

Abb. 13 Finierte Präparationen für die extendierten Keramikveneers an den Zähnen 21 und 11. Retraktionsfäden in der Doppelfadentechnik sind zur Vorbereitung der Abformung platziert

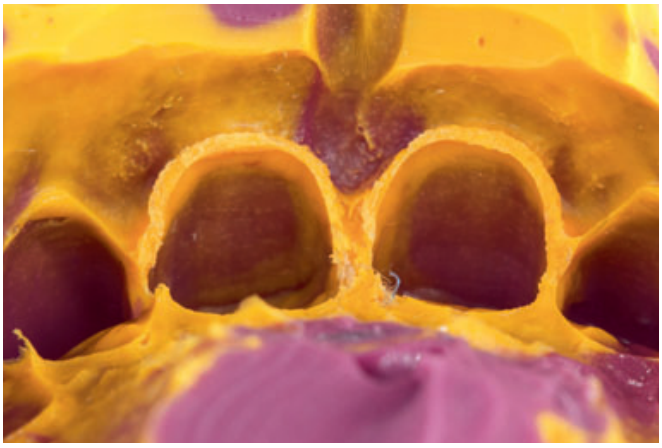

Abb. 14 Abformung mit einem additionsvernetzenden Polyvinylsiloxan-Material in der Doppelmischtechnik

Abb. 15 Einprobe der Veneers (Celtra press) mit einem Try-In-Gel

extendierten Präparation bis in den Approximalraum weisen die Präparationen ausreichend Retention auf, um ein verblocktes Provisorium mit einem provisorischen Befestigungsmaterial auf Kunststoffbasis (Temp-Bond Clear, Fa. Kerr, Biberach) zu fixieren. Der glasklare provisorische Zement ermöglicht ein einfaches und rückstandsfreies Entfernen der Provisorien und führt im Gegensatz zu klassischen provisorischen Zementen nicht zu einer ästhetischen Beeinträchtigung der vergleichsweise dünnen provisorischen Versorgungen (kein Durchscheinen des Befestigungsmaterials).

Für die Herstellung der extendierten Keramikveneers wurde eine Kombination aus CAD/CAM- und konventioneller Presstechnik unter Verwendung einer zirkonoxidverstärkten Lithiumsilikatkeramik (Celtra Press, Fa. Dentsply Sirona) genutzt. Die zahntechnischen Arbeitsschritte sind detailliert in einem parallel in der Ausgabe 7/2019 der „Quintessenz Zahntechnik“ erscheinenden Beitrag beschrieben.

Vor der definitiven Befestigung erfolgte eine Einprobe der fertiggestellten Veneers. Zunächst geschah das für jedes Veneer einzeln, um die Passung zu verifizieren. Danach wurden beide Veneers zusammen eingesetzt. Dieser Schritt diente dazu festzustellen, ob die Gestaltung der Approximalkontakte korrekt ist. Falls die Kontakte zu „stramm“ sind, sollten sie mit Polierinstrumenten reduziert werden. Bei fehlendem Kontaktpunkt ist eine zahntechnische Korrektur durch „Aufbrennen“ erforderlich. Im letzten Schritt werden die Farbe der Restaurationen und der ästhetische Gesamteindruck überprüft. Dafür setzt man die Veneers mit einem Try-In-Gel (Calibra Veneer Try-In-Paste, Fa. Dentsply Sirona) ein (Abb. 15). Anschließend kann mit der adhäsiven Befestigung begonnen werden.

Die Konditionierung der Keramikveneers erfolgte zunächst durch eine Ätzung mit Flusssäure für 30 Sekunden (Vita Ceramics Etch, Fa. Vita Zahnfabrik, Bad Säckingen) und die Applikation eines Haftvermittlers (Calibra Silan, Fa. Dentsply Sirona) mit einer Einwirkzeit von 1 Minute (Abb. 16a und b). Dabei wurde die relative Trockenlegung für die adhäsive Befestigung ähnlich wie bei der Abformung durch eine Kombination von Retraktionsfäden und blutstillender Watte erzielt. Vor der Konditionierung der Zahnoberflächen kam Teflonband zum Einsatz, um die Nach-

copyright by all rights reserved

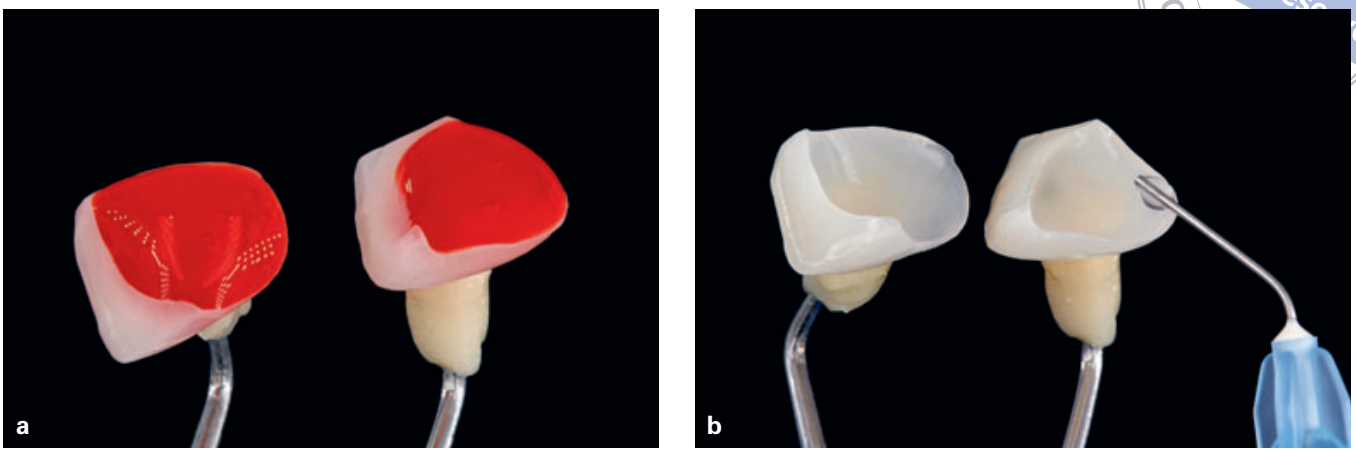

Abb. 16a und b Konditionierung der presskeramischen Veneers mit einer 5%igen Flusssäure für 30 Sekunden und anschließende Silanisierung

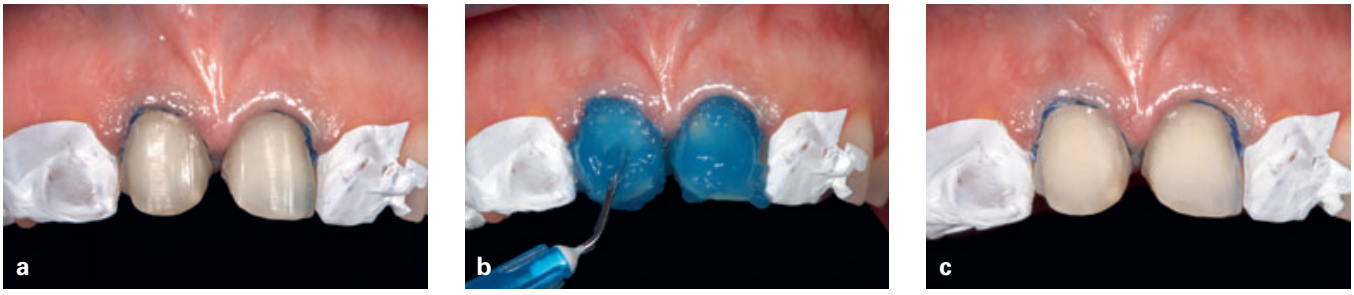

Abb. 17a bis c Vorbereitung und Phosphorsäurekonditionierung der Präparationen

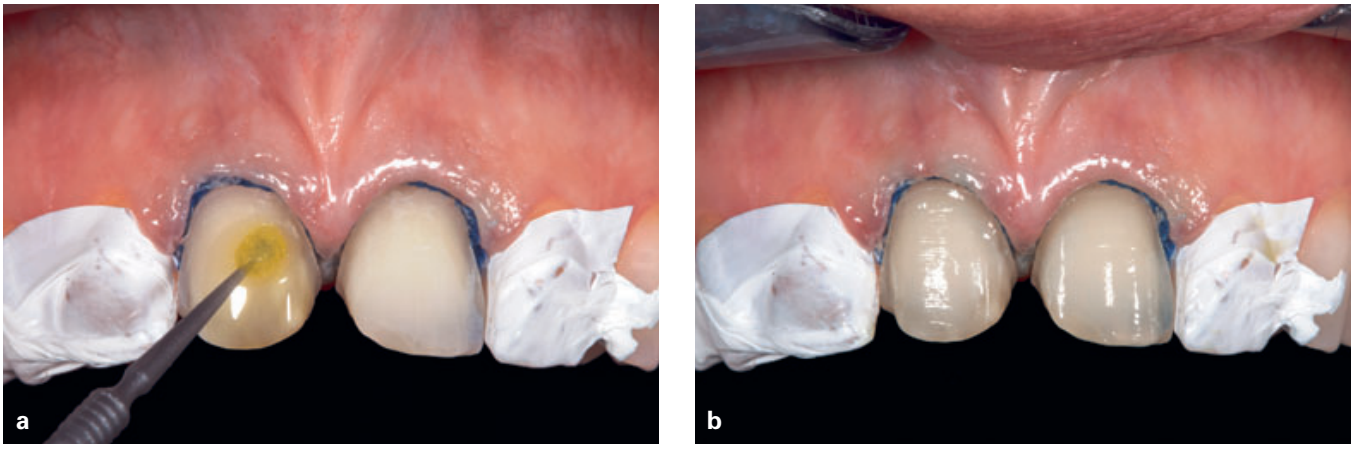

Abb. 18a und b Auftrag eines Universaladhäsivs auf die Präparationen

barzähne zu schützen. Die Präparationsoberfläche wurde dann für 30 Sekunden mit einer 37%igen Phosphorsäure (Conditioner 36, Fa. Dentsply Sirona) geätzt. Nach dem Abspülen des Ätzgels und der Trocknung der Präparationsfläche ist das schmelztypische Ätzmuster zu erkennen. Dies zeigt, dass die Präparation für die extendierten Veneers fast ausschließlich im Schmelz erfolgte (Abb. 17a bis c).

Im Anschluss an das Auftragen eines Universaladhäsivs (Prime&Bond active, Fa. Dentsply Sirona) mit einer Einwirkzeit von 20 Sekunden wurde die Adhäsivschicht für ca. 5 Sekunden im Luftstrom getrocknet und dünn ausgeblasen. Dieser Arbeitsschritt dient der vollständigen Verdunstung des Lösungsmittels und führt zu einer gleichmäßig dünnen Schichtstärke des Adhäsivs (Abb. 18a und b). Für die

copyright by all rights reserved Quintessenz

Abb. 19 Applikation eines lichthärtenden Kompositbefestigungsmaterials

Abb. 20a und b Initiale Lichtpolymerisation für 3 Sekunden und Überschussentfernung des Befestigungsmaterials

Zementierung gelangte ein direkt mit der Applikationsspritze auf die konditionierte Zahnoberfläche aufgetragenes lichthärtendes Befestigungsmaterial (Calibra Veneer, Fa. Dentsply Sirona) zur Anwendung (Abb. 19). Nach dem Einsetzen der Keramikveneers wurde der korrekte Sitz mit einem Einsetzschlüssel kontrolliert, der gleichzeitig auch die Veneers fixierte.

Anschließend erfolgte eine initiale Lichthärtung für 3 Sekunden. Durch diese Vorhärtung waren die Restaurationen bereits gut fixiert, und die Zementüberschüsse ließen sich leicht mit einer zahnärztlichen Sonde und einem Scaler entfernen (Abb. 20a und b). Nach Reinigung der Interdentalräume mit Zahnseide erfolgte die vollständige Härtung, wobei jedes Veneer jeweils für 40 Sekunden von inzisal, frontal und palatinal belichtet wurde. 7 Tage nach der adhäsiven Befestigung konnte bereits eine nahezu komplette Stabilisierung der Weichgewebssituation erzielt werden (Abb. 21a und b).

Diskussion und Schlussfolgerungen

Die Planung und Umsetzung von Frontzahnrestaurationen erfordert eine enge Kooperation zwischen Zahnarzt und Zahntechniker, um ein funktionell und ästhetisch zufriedenstellendes Ergebnis zu erzielen. Dabei ist eine detaillierte Planung der Restauration mit den bekannten Simulationsverfahren (Wax-up, Mock-up) unverzichtbar. Planung und Simulation liefern die Basis der Entscheidungsfindung für die notwendigen Behandlungsmaßnahmen zur Korrektur der roten und der weißen Ästhetik[5,6,8]. Bei der parodontalchirurgischen Weichgewebskorrektur bieten minimalinvasive Verfahren den Vorteil einer vereinfachten Behandlungsdurchführung, einer Reduktion der Patientenmorbidität und einer Verkürzung von Heilungszeiten[1,9,10,21]. Beim Einsatz dieser Verfahren sollten jedoch die Indikationsbeschränkungen beachtet werden. Das im vorliegenden Beitrag genutzte

copyright by all rights reserved

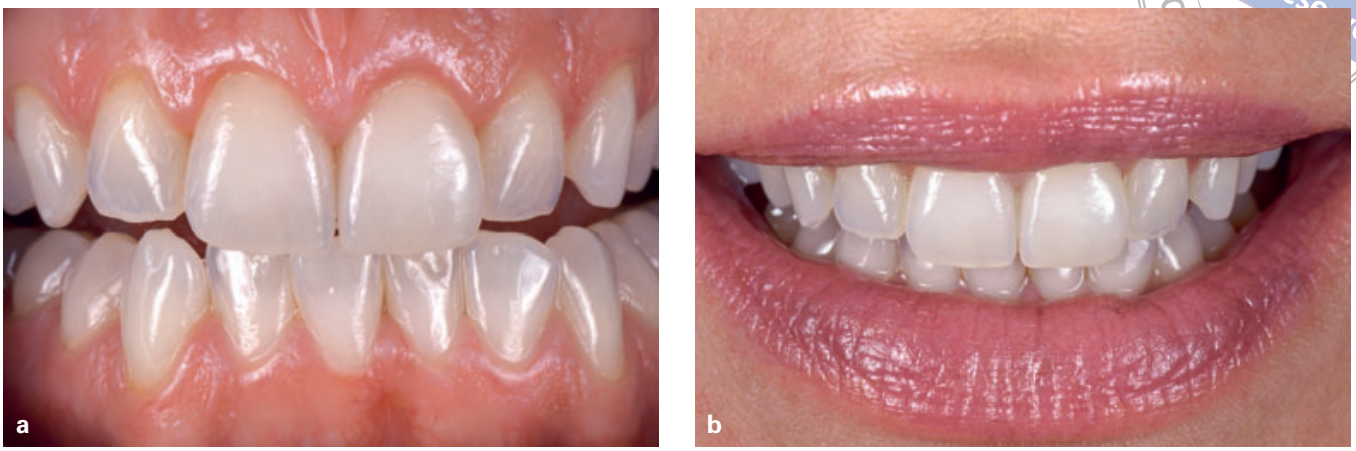

Abb. 21a und b Finales Ergebnis 7 Tage nach der adhäsiven Befestigung der presskeramischen Veneers

Verfahren ist auf die Anwendung für vestibuläre Knochenresektionen im Frontzahnbereich begrenzt und setzt das Vorhandensein einer ausreichenden Breite an befestigter Gingiva voraus[9,10]. Der Indikationsbereich ist also im Vergleich zur klassischen Kronenverlängerung mit Lappenbildung eingeschränkt.

Die Anwendung extendierter Veneers bietet eine Alternative zur klassischen Vollkronenversorgung. In klinischen Studien wurden für diese Behandlungsform Überlebensraten ermittelt, die mit denen klassischer Kronenversorgungen vergleichbar sind[7,23,25]. Zudem zeigen Veneers im direkten Vergleich mit Kronenversorgungen ein geringeres Risiko für endodontische Komplikationen oder Sekundärkaries[7,12,15,23,25]. Bei der Indikationsstellung ist jedoch auch hier der eingeschränkte Indikationsbereich zu berücksichtigen. Die vorhandenen kariösen Defekte oder Füllungen sollten komplett durch das keramische Veneer bedeckt werden[12,15,17], so dass dieses Verfahren bei großflächigen Defekten, insbesondere im palatinalen Bereich, nicht indiziert ist[22]. Klinische Studien haben zudem ergeben, dass die Erfolgsprognose endodontisch behandelter Zähne, die mit Veneers versorgt wurden, schlechter ist als die von Veneerversorgungen auf vitalen Zähnen[12,15,17]. Auch dieser Aspekt sollte bei der Indikationsstellung berücksichtigt werden. Aus praktischen Gesichtspunkten ist zu bedenken, dass keramische Veneers immer eine adhäsive Befestigung erfordern, die Restaurationen also nicht Probe getragen werden können. Dies stellt besondere Anforderungen an die Planungen im Vorfeld der Anfertigung der definitiven Restauration. Änderungen an der definitiven Restauration lassen sich aufgrund der reduzierten Materialstärken nur sehr bedingt vornehmen. Dieser Aspekt sollte bei der Durchführung der dargelegten Planungs- und Simulationsverfahren ebenfalls beachtet werden[3,13]. Grundsätzlich empfiehlt es sich, im Rahmen der Indikationsstellung auch eine mögliche Versorgung mit direkt gefertigten Kompositrestaurationen zu berücksichtigen. Eine solche Option erschien im vorliegenden Fall nicht indiziert, da die Inzisalkanten verlängert wurden, was bei einem Aufbau aus Kompositmaterial ein erhöhtes Risiko von Materialfrakturen mit sich bringen kann[3,20,15].

Wenn die beschriebenen Limitationen und Indikationsbeschränkungen berücksichtigt werden, können die hier dargestellten minimalinvasiven Verfahren insbesondere in der kombinierten Anwendung eine sinnvolle Alternative zu den klassischen Vorgehensweisen sein.

Literatur

1. Al-Sowygh ZH. Does surgical crown lengthening procedure produce stable clinical outcomes for restorative treatment? A meta-analysis. J Prosthodont 2019;28:e103-e109.
2. Burke FJ. Survival rates for porcelain laminate veneers with special reference to the effect of preparation in dentin: a literature review. J Esthet Restor Dent 2012;24:257-265.

copyright by all rights reserved Quintessenz

3. Edelhoff D, Prandtner O, Saeidi Pour R, Liebermann A, Stimmelmayr M, Güth JF. Anterior restorations: The performance of ceramic veneers. Quintessence Int 2018;49:89-101.
4. Fradeani M. Anterior maxillary aesthetics utilizing all-ceramic restorations. Pract Periodontics Aesthet Dent 1995;7:53-66.
5. Furuse AY, Baratto SS, Spina DR, Correr GM, da Cunha LF, Gonzaga CC. Planning extensive esthetic restorations for anterior teeth: use of waxed-up study casts and composite resin mock-ups. Gen Dent 2016;64:e6-e9.
6. Garcia PP, da Costa RG, Calgaro M et al. Digital smile design and mock-up technique for esthetic treatment planning with porcelain laminate veneers. J Conserv Dent 2018;21:455-458.
7. Guess PC, Selz CF, Voulgarakis A, Stampf S, Stappert CF. Prospective clinical study of press-ceramic overlap and full veneer restorations: 7-year results. Int J Prosthodont 2014; 27:355-358.
8. Gurrea J, Bruguera A. Wax-up and mock-up. A guide for anterior periodontal and restorative treatments. Int J Esthet Dent 2014;9: 146-162.
9. Hehn J. Die minimalinvasive Korrektur disharmonischer Gingivaverläufe – eine Fallpräsentation. ZWR 2017;126: 240-244.
10. Hehn J, Schwenk M, Striegel T, Göttfert T. Minimalinvasive Kronenverlängerung nach Schwenk und Striegel. Quintessenz 2012;63: 459-467.
11. Holyoak M. Smile design: rules, tools and strategies to help plan aesthetic restorative dentistry. Prim Dent J 2013;2:38-43.
12. Layton DM, Clarke M. A systematic review and meta-analysis of the survival of non-feldspathic porcelain veneers over 5 and 10 years. Int J Prosthodont 2013;26:111-124.
13. Magne P, Magne M. Use of additive waxup and direct intraoral mock-up for enamel preservation with porcelain laminate veneers. Eur J Esthet Dent 2006;1:10-19.
14. Marzadori M, Stefanini M, Sangiorgi M, Mounssif I, Monaco C, Zucchelli G. Crown lengthening and restorative procedures in the esthetic zone. Periodontol 2000 2018;77:84-92.
15. Morimoto S, Albanesi RB, Sesma N, Agra CM, Braga MM. Main clinical outcomes of feldspathic porcelain and glass-ceramic laminate veneers: A systematic review and meta-analysis of survival and complication rates. Int J Prosthodont 2016;29:38-49.
16. Orr C. The use of digital photography for shade communication. Prim Dent J 2013;2:66-69.
17. Petridis HP, Zekeridou A, Malliari M, Tortopidis D, Koidis P. Survival of ceramic veneers made of different materials after a minimum follow-up period of five years: a systematic review and meta-analysis. Eur J Esthet Dent 2012;7:138-152.
18. Pietrobon N, Malament KA. Team approach between prosthodontics and dental technology. Eur J Esthet Dent 2007;2:58-79.
19. Pini NP, Aguiar FH, Lima DA, Lovadino JR, Terada RS, Pascotto RC. Advances in dental veneers: materials, applications, and techniques. Clin Cosmet Investig Dent 2012;4:9-16.
20. Ravon NA, Handelsman M, Levine D. Multidisciplinary care: periodontal aspects to treatment planning the anterior esthetic zone. J Calif Dent Assoc 2008; 36:575-584.
21. Ribeiro FV, Hirata DY, Reis AF et al. Open-flap versus flapless esthetic crown lengthening: 12-month clinical outcomes of a randomized controlled clinical trial. J Periodontol 2014;85: 536-544.
22. Rinke S, Fischer C. Extendierte keramische Veneers als Alternative zur Vollkrone – Empfehlungen zur klinischen und zahntechnischen Umsetzung. Quintessenz Zahntech 2018;44: 338-352.
23. Rinke S, Pabel AK, Schulz X, Rödiger M, Schmalz G, Ziebolz D. Retrospective evaluation of extended heat-pressed ceramic veneers after a mean observational period of 7 years. J Esthet Restor Dent 2018;30: 329-337.
24. Romeo G, Bresciano M. Diagnostic and technical approach to esthetic rehabilitations. J Esthet Restor Dent 2003;15:204-216.
25. Sailer I, Makarov NA, Thoma DS, Zwahlen M, Pjetursson BE. All-ceramic or metal-ceramic tooth-supported fixed dental prostheses (FDPs)? A systematic review of the survival and complication rates. Part I: Single crowns (SCs). Dent Mater 2015;31:603-623.
26. Simon H, Magne P. Clinically based diagnostic wax-up for optimal esthetics: the diagnostic mock-up. J Calif Dent Assoc 2008;36:355-362.
27. Stähli A, Bassetti M, Salvi GE, Sculean A, Mericske-Stern R, Bassetti R. Die chirurgische Kronenverlängerung zur Verbesserung der biologischen Breite und Ästhetik. Swiss Dent J 2015;125:577-595.
28. Terry DA, McGuire M. The perio-aesthetic-restorative approach for anterior reconstruction – Part I: Evaluation and periodontal surgery. Pract Proced Aesthet Dent 2002;14: 283-291.
29. Terry DA, McGuire M. The perio-aesthetic-restorative approach for anterior reconstruction – Part II: Restorative treatment. Pract Proced Aesthet Dent 2002;14: 363-369.

copyright by all rights reserved

Sven Rinke

Priv.-Doz. Dr. med. dent., M.Sc., M.Sc.

E-Mail:
sven.rinke@med.uni-goettingen.de

Poliklinik für Zahnärztliche Prothetik
Universitätsmedizin Göttingen
Robert-Koch-Straße 40
37075 Göttingen

Hans Jürgen Joit

ZTM
Zahntechnik Düsseldorf Rebbe
Thielen Joit GmbH
Flingerstraße 11
40213 Düsseldorf