Implantatgetragene Suprakonstruktion im Oberkiefer

Implantatprothetik – ganz nah an der Natur

Ein Beitrag von Akinobu Ogata, Irvine/USA

Mittlerweile werden weltweit mehr Patienten zahnärztlich behandelt als je zuvor. Damit einhergehend können immer unterschiedlichere Therapieformen beobachtet werden. Der Trend geht – besonders in den Industriestaaten – weg von der präventiven, hin zur ästhetischen Zahnheilkunde. Dies führt nach Meinung des Autors allerdings nicht dazu, dass weniger Patienten prothetisch behandelt werden müssen. Heutzutage stehen eine Vielzahl an Behandlungsmöglichkeiten zur Auswahl und zur Verfügung. Der Besuch beim Zahnarzt zielt heute daher weniger auf klassische Zahnbehandlungen ab, wie die Beseitigung von Karies und der damit verbundenen Rekonstruktion mit entsprechenden Füllungen. Im Mittelpunkt stehen vielmehr das ästhetische Erscheinungsbild – und damit oft verbunden Parodontalbehandlungen. Der moderne Patient möchte eine gesund wirkende Gingiva und schöne Zähne.

Indizes: Ästhetische Zahnheilkunde, Implantatprothetik, prothetische Gingivarekonstruktion

In der zahnärztlichen Praxis werden nicht nur Diagnosen gestellt, sondern auch Eingriffe wie gesteuerte Gewebe-/Knochenregenerationen oder Sinusbodenelevationen mit dazugehörenden Augmentationen durchgeführt. Zahnbehandlungen werden zunehmend komplexer. Mittlerweile ist es häufig das erklärte Ziel, den Ursprungszustand der Hart- und Weichgewebe oder zumindest die den natürlichen oralen Verhältnissen entsprechende Situation zu rekonstruieren. Da die Patienten heute viel höhere Ansprüche stellen als früher, müssen zur prothetischen Versorgung von Mehrfachlücken praktisch alle beteiligten Strukturen – von der Zahnkrone bis hin zur Gingiva – wiederhergestellt werden. Die Implantologie gehört zu den hochwertigen Behandlungsmethoden. Die Patienten erwarten von dieser Art der Versorgung, dass nicht nur die Funktion wieder hergestellt wird, sondern auch eine farblich und morphologisch perfekte prothetische Versorgung. Hierzu müssen die Zahnärzte ein entsprechend hohes Wissen und Erfahrungen in Bezug auf die ästhetische und funktionelle Rekonstruktion besitzen. Nur so kann die Situation präzise analysiert, die Behandlung voraussagbar geplant und die adäquate Versorgung gewählt werden. Natürlich muss der Zahntechniker ebenfalls auf dem neuesten Stand der Technik und in der Lage sein, den hohen Ansprüchen des Patienten zu entsprechen.

Der vorliegende Artikel erörtert die Herstellung einer implantatgetragenen Suprakonstruktion im Oberkiefer, bei der auch ein bedeutender Teil des Parodonts rekonstruiert werden musste. Diese Art der Restaurationen machen den Großteil der täglichen Arbeit in unserem Labor aus. Beleuchtet werden insbesondere die technischen Arbeitsschritte und biologischen Kenntnisse, die zur Herstellung einer knochenverankerten Brücke im ästhetischen Frontzahnbereich notwendig sind.

Wiederherstellung einer natürlich aussehenden Gingiva

Vorteile einer Suprakonstruktion mit konturierter Gingiva:

Eine natürlich wirkende Suprakonstruktion wird häufig durch die Stellung und vertikale Ausdehnung des Implantats verhindert. Insbesondere wenn das Implantat aus zahntechnischer Sicht zwischen zwei Kronen, also approximal gesetzt wurde, oder der vertikale Substanzverlust so groß war, dass – möchte man keine unnatürlich langen Kronen

Abb. 1 bis 4 Im Rahmen von Implantatbehandlungen müssen verstärkt auch parodontale Strukturen ersetzt werden

herstellen – ein unästhetisches Ergebnis vorprogrammiert wäre. Bei einer sehr langen Frontzahnkrone reduziert sich beispielsweise die Helligkeit der Kronen durch den „Lippenschatten". Im Seitenzahnbereich setzen sich zudem leicht Nahrungsreste zwischen den Zähnen fest. In diesen Fällen ist die Wiederherstellung der Gingiva mit zahnfleischfarbener Keramikmasse funktional wie auch ästhetisch wirkungsvoll.

Immer wieder müssen im Rahmen von Implantatbehandlungen auch parodontale Strukturen ersetzt werden (Abb. 1 bis 4). Häufig konnten wir feststellen, dass sich die Patienten die gleichen intraoralen Verhältnisse wünschen wie in ihrer Jugend. Viele Patienten bringen Fotos aus dieser Zeit mit. Leider sind diese Bilder oft keine große Hilfe, da die Patienten bereits in jungen Jahren parodontal geschädigt waren. Zahntechniker können sich ferner zwar problemlos die Kronenmorphologie von jungen Menschen vorstellen (Abb. 5 und 6), nicht aber den Konturenverlauf der Gingiva.
Um ästhetisch hochwertige Implantatprothetik herstellen zu können, sind grundlegende Kenntnisse der parodontalen Morphologie unverzichtbar. Nur so lässt sich eine natürlich und jung wirkende Gingiva rekonstruieren. Zahnschnitte kennt mittlerweile fast jeder Zahntechniker. Daher sind in Abbildung 7 die vier Grundbestandteile des Parodonts dargestellt: Gingiva, Zement, Desmodont und Alveolarknochen. Das orale Epithel umfasst das epitheliale Attachment, den gingivalen Sulkus, das bindegewebige Attachment, die keratinisierte Gingiva (befestigte Gingiva und freie Umschlagfalte) mit Stippelung, das Lippenbändchen und die Interdentalpapillen sowie die Mukogingivalgrenze. Der Zahntechniker kann nur dann eine natürlich wirkende – und somit auch ästhetische – Gingiva reproduzieren, wenn er versteht, welche Merkmale die einzelnen Komponenten aufweisen und unter welchen Voraussetzungen sie natürlich wirken. Ein ästhetisches Ziel besteht darin, dass in der Suprakonstruktion das Austrittsprofil des natürlichen Zahns so reproduziert wird, dass es sich harmonisch in die umliegende Gingiva einfügt. Krone und Gingiva müssen natürlich wirken und im oralen Zusammenhang gut miteinander harmonisieren. Man spricht in diesem Zusammenhang gerne auch von roter und weißer Ästhetik.
Um eine ästhetisch wirkende Gingiva nachahmen zu können, sollte man gesundes Parodontalgewebe näher betrachten (Abb. 8 und 9).

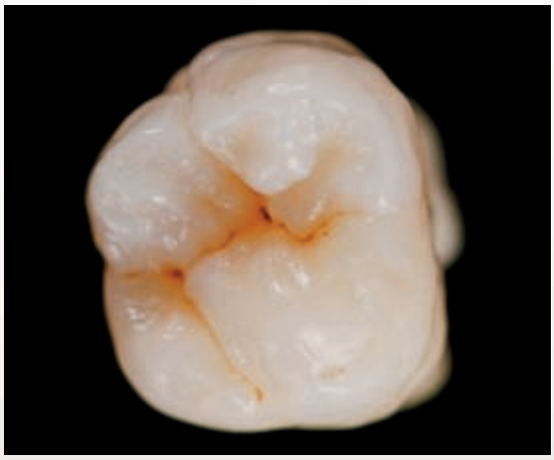

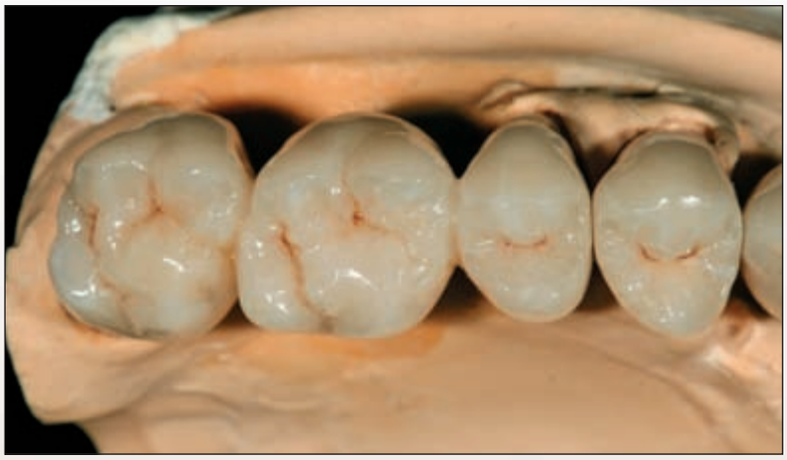

Abb. 5 und 6 Zahntechniker können sich die Kronenmorphologie von jungen Menschen zwar problemlos vorstellen, bei dem Konturenverlauf der Gingiva sieht es da allerdings oft anders aus

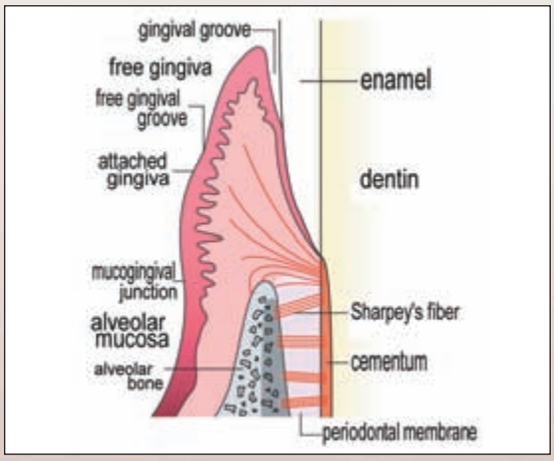

Abb. 7 Die vier Grundbestandteile des Parodonts: Gingiva, Zement, Desmodont und Alveolarknochen. Das orale Epithel umfasst das epitheliale Attachment, den gingivalen Sulkus, das bindegewebige Attachment, die keratinisierte Gingiva (befestigte Gingiva und freie Umschlagfalte) mit Stippelung, das Lippenbändchen und die Interdentalpapillen sowie die Mukogingivalgrenze

Abb. 8 und 9 Um eine ästhetisch wirkende Gingiva nachahmen zu können, ist es hilfreich, wenn man gesundes Parodontalgewebe näher betrachtet

Bei der Beurteilung der parodontalen Merkmale sollten nachstehende Punkte beachtet werden:

- ***Umschlagfalte***
  Seichte Furche zwischen der marginalen Gingiva, dem Schmelz oder Zement. Sie ist normalerweise etwa 1 bis 2 mm tief und bildet einen unverzichtbaren Bestandteil, um eine dreidimensionale Gingiva zu generieren.
- ***Alveolarmukosa***
  Locker am Knochen befestigtes Gewebe, bestehend aus zahlreichen elastischen Fasern, die dem Zahn beträchtliche Mobilität verleihen.

Bei implantatgetragenen Suprakonstruktionen sollte die marginale Kontur hygienefreundlich gestaltet sein und die Alveolarmukosa schonen.

- ***Interdentalpapille***
  Zum Schließen der Approximalbereiche sollte zahnfleischfarbene Keramik bis nahe an den Kontaktpunkt aufgebaut werden. Schwarze Dreiecke werden so vermieden.

Abb. 10 Ein wichtiger Schritt ist die Farbnahme. Dabei ist die Farbe der Gingiva ebenso wichtig wie die des Zahns

Herstellung von ästhetischer Implantatprothetik

- ***Bewegliche Gingiva und bewegliche Umschlagfalte***
  Letztere ist eine seichte Furche zwischen befestigter und beweglicher Gingiva an der keratinisierten Gingiva. Häufig ist sie 1 bis 2 mm breit und geringfügig transluzent. Üblicherweise liegt sie auf gleichem Niveau wie die Schmelzzementgrenze. Die Gingiva der Suprakonstruktion sollte so reproduziert werden, dass möglichst wenig attached Gingiva verloren geht.
- ***Stippelung der keratinisierten Gingiva:***
  Orangenschalenartiges Tupfmuster an der Oberfläche der keratinisierten Gingiva gilt als Hinweis auf eine gesunde Gingiva, und kann zwischen der beweglichen Gingivalfurche, der Mukogingivalfurche und -grenze liegen. Die keratinisierte Gingiva ist fest am Alveolarknochen befestigt.

Die genannten Gesichtspunkte sind für die gingivale Rekonstruktion eines ästhetischen Zahnersatzes durch den Zahntechniker ebenso wichtig wie die Methoden zum Aufbau von Kronen durch den Behandler.

Langzeitprovisorien sind unumgänglich, um das Weichgewebe so zu konditionieren und zu formen, dass eine möglichst realistische und stabile Gingiva erreicht wird. Neben dem Nutzen für den Patienten, nämlich einen ästhetischen provisorischen Zahnersatz tragen zu können, legen sie den Grundstein eines perfekten definitiven Zahnersatzes. Wenn genügend Zeit aufgewendet wird, um alle für die Rekonstruktion notwendigen Informationen zu sammeln, ist der Erfolg fast vorprogrammiert.
Folgende Faktoren müssen in Bezug auf Langzeitprovisorien beachtet werden: adäquate zentrische und vertikale Dimension, geführte Laterotrusion, ausgewogene Zahnstellung, Abstützung der Lippen, mit einbezogene Lachlinie sowie Hygienefreundlichkeit. Werden diese Parameter beachtet und im Langzeitprovisorium umgesetzt, kann der definitive Zahnersatz in Angriff genommen werden.

- ***Grundlegendes Farbkonzept:***
  Ein wichtiger Schritt ist die Farbnahme. Dabei ist die Farbe der Gingiva ebenso wichtig wie die des Zahns. Was die Farbnahme des Zahns betrifft (Abb. 10), erleichtern Farbschlüssel und

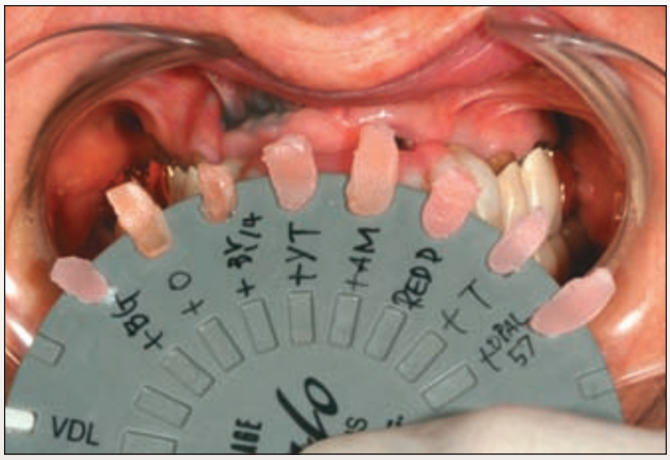

Abb. 11 Die richtige Gingivafarbe kann nicht mit den vorhandenen Hilfsmitteln verglichen werden. Wir haben uns daher selbst einen Farbring zur Gingiva-Farbnahme erarbeitet und angefertigt

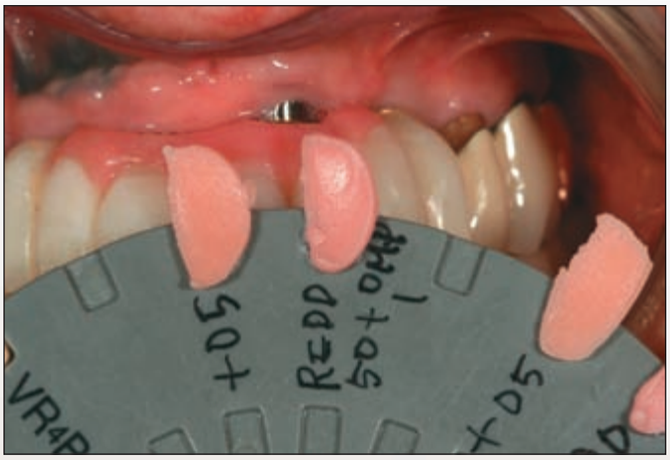

Abb. 12 Die Basis der Gingiva weist oft einen kräftigen Rot- oder Orangeton auf

Abb. 13 Für die Oberfläche der keratinisierten Gingiva sollte ein heller Rosa- oder Orangeton verwendet werden

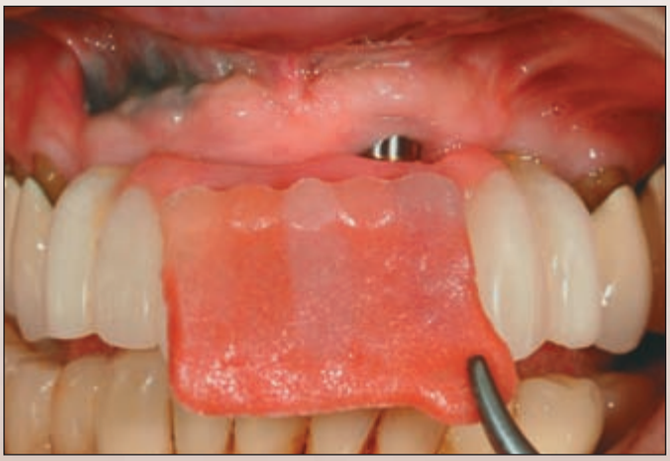

Abb. 14 Für die marginale Gingiva und bewegliche Umschlagfalte wird T-Glass (Transluzenzmasse) mit der angesprochenen Basisfarbe vermischt

Entwicklungen dentaler Farbmessgeräte, wie zum Beispiel das ShadeEye NCC, die systematische und systemische Reproduktion der Zahnfarbe. Allerdings sind die Hilfsmittel nur sehr beschränkt für die Farbnahme der Gingiva einsetzbar. Die „richtige" Gingivafarbe liegt daher immer noch im Auge des Betrachters. In unserem Labor haben wir uns daher einen Farbring zur Gingiva-Farbnahme erarbeitet und angefertigt (Abb. 11).

- ***Gingiva-Farbnahme:***
  Hierzu haben wir unseren Farbring mit roten, rosafarbenen, braunen und orangefarbenen Proben unterschiedlicher Farbtiefe versehen. Das „Originalrezept" dieses Farbrings deckt mehr als 90 Prozent der gingivalen Basisfarben ab.
  Die Basis der Gingiva bildet oft ein kräftiger Rot- oder Orangeton (Abb. 12). Für die Basis der Alveolarmukosa sollte dagegen ein hellerer Rot- oder Orangeton verwendet werden.

Für die Oberfläche der keratinisierten Gingiva ist ein heller Rosa- oder Orangeton empfehlenswert (Abb. 13). Die venösen Blutgefäße werden mit blauen und violetten Farben imitiert.
Für die marginale Gingiva und bewegliche Umschlagfalte wird Transluzenzmasse (T-Glass) mit der genannten Basisfarbe vermischt (Abb. 14). Hoch transluzente Gingivafarben sind essentiell für unser Reproduktionssystem.

- ***Farbnahme mit dem Shofu NCC-System:***
  Auf Verlangen der Patienten stellen wir oft Kronen in A 1,5 bis A1 oder sogar NCC W1 her (Abb. 15). Die Farbreihe R (Red-Shift) in Abbildung 16 dient hingegen der Reproduktion natürlich wirkender zervikaler Bereiche. Diese Farbgruppe geht stärker ins Rötliche, als der Patient vielleicht verlangt. Den neuesten Farbauswertungen zufolge enthalten Kronen im zervikalen Bereich oft mehr Rotanteile als im Farbring vorgesehen. Für

Abb. 15 Oft verlangen die Patienten Kronen in A 1,5 bis A1 oder sogar NCC W1



Abb. 16 Der Bereich der dargestellten Farbgruppe R dient oft der Reproduktion natürlich wirkender,rötlicher zervikaler Bereiche. Neuen Erkenntnissen zu Folge enthalten Kronen im zervikalen Bereich oft mehr Rotanteile als im Farbring vorgesehen

Abb. 17 Bei älteren Patienten sind dunklere Farben, im Zervikalbereich und rötliche Zähne typisch

Abb. 18
Daher ist es für die Reproduktion eines natürlichen Zervikalbereichs empfehlenswert, rote mit rosa-, orangefarbenen und braunen Anteilen zu mischen

gealterte Zähne sind dunklere Farben typisch. Bei älteren Patienten sollte der zervikale Bereich daher mehr „Rot" enthalten (Abb. 17). Zur Reproduktion eines natürlichen Zervikalbereichs, ist es empfehlenswert, rote Anteile mit rosafarbenen, orangefarbenen und braunen zu mischen (Abb. 18).

- ***Gerüstherstellung:***
  In Abbildung 19 bis 21 ist die Gestaltung des Metallgerüsts dargestellt. Dennoch: die Dentaltechnik hat jüngst bemerkenswerte Fortschritte gemacht, die Bedeutung der CAD/CAM-Technik hat zugenommen. Konventionell gegossene Gerüste sind damit nicht mehr die einzige Methode zur Gerüstherstellung. Dadurch wird die Materialwahl um Zirkoniumdioxid und Titan erweitert. Auf diese Weise kann – je nach vorliegendem Fall – das passende Gerüst gewählt werden. In unserem Labor werden die Gerüste – wie

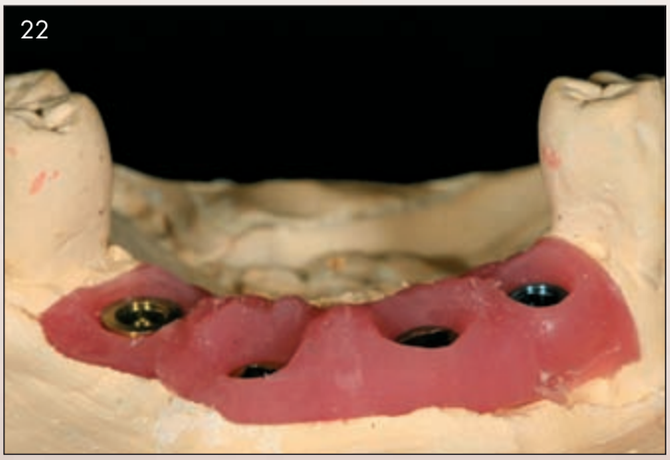

Abb. 19 bis 21 Hier ist die Gestaltung des Metallgerüsts dargestellt

Abb. 22 Die durch das Langzeitprovisorium gewonnenen Informationen bestimmen die definitive Versorgung. Daher werden diese Bereiche mit einer Zahnfleischmaske dargestellt

dargestellt – sowohl konventionell gegossen als auch CAD/CAM-technisch hergestellt. Insbesondere für weitspannige Brücken greifen wir aufgrund der präzisen Fertigung derzeit auf die CAD/CAM-Technik zurück. Unabhängig vom nachgeschalteten Fertigungsprozess ist die Wachsmodellation weiterhin ein wichtiger Arbeitsschritt, um die äußere Form entsprechend zu konturieren. Die durch das Langzeitprovisorium gewonnenen Gewebestrukturen bestimmen die definitive Versorgung. Daher werden diese Bereiche mit einer Zahnfleischmaske dargestellt (Abb. 22). Ein Silikonvorwall des Langzeitprovisoriums ist zur Orientierung bei der Keramikverblendung sehr hilfreich. Viele neue CAD-Systeme ermöglichen es uns, die Gerüste einfach und komplett am PC zu gestalten. Silikonvorwälle, die die definitiven Konturen darstellen, sind jedoch perfekt geeignet, um die Gerüstkonstruktion der Gesamtsituation entsprechend zu gestalten. Ferner kann eine durchschnittliche Keramikschichtstärke von 1,2 mm gewährleistet werden. Im Fall eines CAD/CAM-technisch geplanten Gerüsts wird lediglich die grobe Gerüstkontur manuell aufgewachst. Das „Feintunig" kann nach dem Scannen mit Hilfe des CAD-Moduls des Systems vorgenommen werden.

- ***Auswahl der Keramik:***
  Wir präferieren das Vintage-Keramiksystem, da es für unterschiedliche Gerüstmaterialien die geeignete Keramik bereithält. Es umfasst verschiedene Keramiken – je nachdem, welches Gerüstmaterial gewählt wird (Zirkoniumdioxid, Aluminiumoxid, Metall-Legierungen, leuzitverstärktes Material et cetera). Mein Anliegen ist es – unabhängig vom eingesetzten Material – die Farben einheitlich reproduzieren zu können. Das Vintage-System bietet solch aufeinander abgestimmte Keramiken (Abb. 23). Für den Zahntechniker ist der Umstand von Vorteil, dass jeder Keramiktyp des Systems die gleichen Farben mit den gleichen numerischen Bezeichnungen aufweist. Im vorliegenden Fall verwende ich Vintage Halo für Edelmetalle. Aber wie gesagt, das Schichtkonzept kann auch auf jede andere Vintage-Keramik übertragen werden.

Abb. 23 Mein Anliegen ist es, die Farben – unabhängig vom verwendeten Gerüstmaterial und der damit verbundenen Verblendkeramik – einheitlich reproduzieren zu können. Mit dem Vintage-System ist dies möglich

Abb. 24 und 25 Bei knochenverankerten Brücken müssen oft die Farben von Zähnen und Gingiva rekonstruiert werden



VINTAGE HALO Paste Opaque firing schedule

	Drying temperature	Drying time	Temp rising rate	Firing temperature	Vacuum	Vacuum release temp	Vacuum release time
Paste Opaque	450°C	10 min	50°C/min.	940°C	760mm/Hg	940°C	/

*Vacuum starts at 710°C.
***Firing program using SHOFU porcelain furnace "Twin mat"

Abb. 26 Beim Brennen des Pastenopakers wird eine längere Trockenzeit benötigt. Aufgrund der großen Menge an verwendetem Pastenopaker trocknen wir daher 10 Minuten bei 450 °C

- ***Auftrag von Opaker:***
  Bei knochenverankerten Brücken muss praktisch die Farbe der gesamten intraoralen Struktur nachgeahmt werden – von den Zähnen bis zur Gingiva (Abb. 24 und 25). Der Opaker muss nicht die komplette Struktur, sondern eigentlich nur die zu rekonstruierenden Zähne bedecken. Dies ist deshalb möglich, weil in den meisten Fällen die Platzverhältnisse für die gingivalen Anteile ausreichen und ein Durchschimmern des Untergrunds nicht verhindert werden muss. Eine Grundierung mit Opaker wird nur dann durchgeführt, wenn der Keramikaufbau eine Stärke von unter 0,8 mm aufweisen würde. Beim Brennen von Pastenopaker wird eine längere Trockenzeit benötigt. Aufgrund der großen Menge an verwendetem Pastenopaker muss in unserem Fall daher 10 Minuten bei 450 °C getrocknet werden (Abb. 26).

- ***Aufbau von Dentin und Schmelz:***
  Wer Kronen naturgetreu reproduzieren möchte, sollte die interne Morphologie der Dentinstruktur beherrschen (Abb. 27 und 28). Im vorliegenden Fall wird – da ältere Zähne weniger Licht durchlassen – eine opake Masse ausgewählt. Bei jungen Patienten kommt Mamelon Pink (MP), bei älteren Mamelon Yellow (MY) zum Einsatz (Abb. 29). Die Verdünnung erfolgt jeweils mit OD-Masse einer tieferen Farbstufe (opake Dentinmasse). Im nächsten Schritt wird die komplette anatomische Form aus einer Masse aufgebaut (Abb. 30). Als leichte Modifikation wird im Approximalbereich eine dünne transluzente Schicht (Opal Superlucent), im zervikalen Bereich dagegen – um den zuvor beschriebenen Eindruck eines alten Zahns zu erwecken – eine rötliche Keramik aufgetragen (Abb. 31). Nach dem ersten Brand wird die Dimension der Verblendung und die Passung der Restauration überprüft (Abb. 32). Danach wird mit Schmelzmasse die Form komplettiert (Abb. 33). Der Schmelz wird mit Opalkeramik der entsprechenden Basisfarbe imitiert (Abb. 34). Falls notwendig, wird über die Opalmasse (zum Beispiel MI, WE) die Transluzenz, und somit die Helligkeit gesteuert. Die Basisschmelzmassen stehen in fünf Opalfarben – 56 bis 60 – zur Verfügung (Abb. 35).

Abb. 27 und 28 Für die naturgetreue Reproduktion der Zähne sollte die interne Morphologie der Dentinstruktur bekannt sein

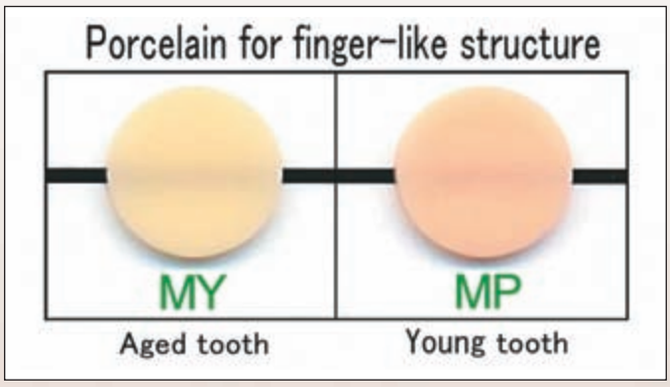

Abb. 29 Bei jungen Patienten wird hierfür Mamelon Pink (MP), bei älteren Mamelon Yellow (MY) verwendet

Abb. 30 Nach dem Aufbau der internen Struktur wird die komplette anatomische Form aus einer Masse aufgebaut

Abb. 31 Im Approximalbereich wird eine dünne Schicht Opal superlucent aufgebracht. Im Zervikalbereich dagegen – um den zuvor beschriebenen Eindruck eines alten Zahns zu erwecken – eine „rötliche" Keramik

Abb. 32 Nach dem ersten Brand wird die Verblendung und die Passung auf dem Modell überprüft

Abb. 33 Anschließend wird mit Schmelzmasse die Form vervollständigt

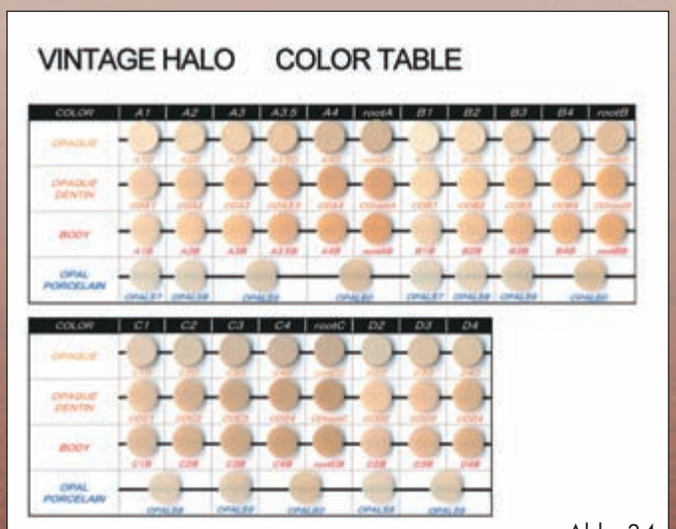

Abb. 34

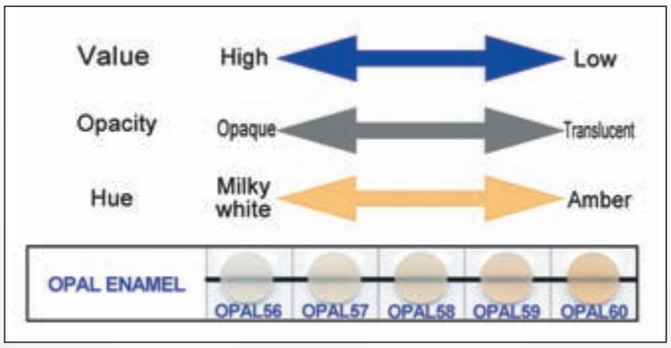

Abb. 35 Die Basisschmelzmassen stehen in fünf Opalfarben – von 56 bis 60 – zur Verfügung

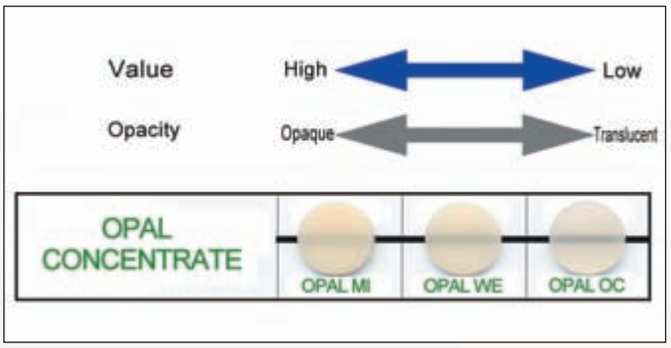

Abb. 36 Ferner stehen drei Schmelzfarben, Opal MI, Opal WE und Opal OC in intensiven Weißtönen zur Verfügung

Abb. 37 und 38 Die gesamte Restauration hat – allein durch den harmonischen Rot-Weiß-Kontrast – ein helles und überaus natürliches Erscheinungsbild

Opal 56 ist eher trüb und von großer Helligkeit, Opal 60 ist dagegen eher bernsteinfarben mit höherer Transluzenz und geringerer Helligkeit. Ferner stehen drei Schmelzfarben in intensiven Weißtönen zur Verfügung: Opal MI, Opal WE und Opal OC (Abb. 36). Opal MI ist am hellsten und von hoher Opazität, Opal OC besitzt die größte Transluzenz, wogegen Opal WE zwischen diesen Eigenschaften angesiedelt werden kann. Wenn man die Grundlagen dieses Systems kennt, lassen sich die Farbe und Helligkeit im Schmelz sehr leicht kontrollieren. Im Approximalbereich sollten Opalmassen in etwas intensiveren Weißtönen verwendet werden. Hierfür eignet sich normalerweise ein Gemisch von Opal MI und Opal WE im Verhältnis 1 : 3. Dieses Verhältnis sollte jedoch den Gegebenheiten angepasst werden. Um die Transluzenz zu erhöhen, kann die weiße Opalmischung mit transluzenter Masse versetzt werden.

Im Zervikalbereich wird die rötliche Körpermasse mit hoch transluzentem T-Glass verdünnt. Auf diese Weise erhält die Rekonstruktion im zervikalen Bereich eine natürliche Transluzenz. „Schwarze Dreiecke" werden durch lange Approximalkontakte vermieden. Die gesamte Brücke bekommt – allein durch den harmonischen Rot-Weiß-Kontrast – ein helles und überaus natürliches Erscheinungsbild (Abb. 37 und 38). Meines Erachtens ist die Reproduktion der Transluzenz überaus wichtig. Daher bietet sich eine simple Schichttechnik mit subtraktiver Farbmischung an.

- ***Aufbau der Gingivafarbe:***
  Nachdem die Zähne fertig gestellt wurden, kann man sich den Details der Gingiva widmen. Zunächst wird auch hier mit der entsprechenden Grundfarbe die Basis geschaffen und die keratinisierte Gingiva sowie die Alveolarmukosa nachempfunden. Im hier gezeigten Fall werden die bereits erwähnten, individualisierten Gingivafarben verwendet. Hierzu werden Rot, Rosa, Orange und Braun mit Concentrate Red-D vermischt. Im Bereich der keratinisierten Gingiva wird diese Farbe zur Grundfarbe der roten Ästhetik. Häufig wird hierfür daher Orange oder opakes Rot ausgewählt. Im Bereich der Alveolarmukosa sollte auch die Basisfarbe opak, allerdings etwas weniger hell sein (Abb. 39 und 40). Nach dem Fixierbrand wird die eigentliche keratinisierte Gingivaschicht aufgebaut (Abb. 41 und 42). Hierzu werden helles Rosa und helles Orange ausgewählt. Die Gefäße zeichnet man in Blau und Violett nach. Insbesondere für die Alveolarmukosa und die bewegliche Gingiva sollte die Farbe etwas transluzenter sein als für die befestigte Gingiva. Im natürlichen Vorbild wirken diese Bereiche „tiefer". Deshalb ist es sinnvoll, die zuvor erwähnte Gingivamasse mit T-Glass oder transluzenter Masse abzumischen.

Abb. 39 und 40 Nachdem die Zähne fertig gestellt wurden, widmen wir uns der Gingiva. In unserem Fall kommen die bereits erwähnten, individualisierten Gingivafarben zum Einsatz. Hierzu werden Rot, Rosa, Orange und Braun mit Concentrate Red-D vermischt. Im Bereich der Alveolarmukosa sollte auch die Basisfarbe opak, allerdings etwas dunkler sein

Abb. 41 und 42 Nach dem Brennen schichten wir die keratinisierte Gingiva. Hierzu wählten wir helles Rosa und helles Orange. Die Gefäße werden mit Blau und Violett dargestellt. Insbesondere für die Alveolarmukosa und die bewegliche Gingiva sollte die Farbe etwas transluzenter sein als für die befestigte.

Abb. 43 und 44 Die Zahnzwischenräume werden erneut aufgefüllt, um schwarze Dreiecke zu vermeiden. Die bewegliche Gingiva ist etwas transluzenter als die Umschlagfalte; häufig ist sie 1 bis 2 mm breit. Die Gingivamasse wird in diesem Bereich mit T-Glass oder Translucent vermischt

Die Zahnzwischenräume werden erneut aufgefüllt, sodass keine schwarzen Dreiecke entstehen (Abb. 43 und 44). Um der Gingiva Plastizität zu verleihen, sollte die bewegliche Gingiva und die Umschlagfalte folgendermaßen gestaltet werden. Die bewegliche Gingiva ist etwas transluzenter als die Umschlagfalte; häufig ist sie 1 bis 2 mm breit. Die Gingivamasse wird in diesem Bereich mit T-Glass oder Translucent vermischt. Zu diesem Zeitpunkt sollte auch die Stippelung der keratinisierten Gingiva reproduziert werden (Abb. 45). Diese Stippelung sorgt dafür, dass die Gingiva feucht gehalten wird, sodass sie nicht an den Lippen haftet. Ferner wird – unserer Suprakonstruktion folgend – die Mukogingivalgrenze gestaltet und die Alveolarmukosa mit einer leichten Transluzenz versehen (Abb.46 und 47).

- ***Charakterisierung der Oberfläche mit Malfarben:***
  Auf diesen Arbeitsschritt kann unter Umständen verzichtet werden. Er ist aber unerlässlich, wenn die Suprakonstruktion besonders natürlich wirken soll. Braunschwarze Farbtöne betonen im zervikalen Bereich die Melaninpigmente (Abb. 48) und

Abb. 45
Hier wird die Stippelung der keratinisierten Gingiva reproduziert. In ihr bleibt Speichel haften, sodass die Gingiva nicht an den Lippen haftet

Abb. 46 und 47 Ferner wird – unserer Suprakonstruktion folgend – die Mukogingivalgrenze gestaltet und die Alveolarmukosa mit einer leichten Transluzenz versehen

Abb. 48
Wenn die Suprakonstruktion besonders natürlich wirken soll, sollte auf eine Bemalung nicht verzichtet werden. Braunschwarze Farbtöne im zervikalen Bereich simulieren Melaninpigmente

akzentuieren auch die Umschlagfalten etwas. In dieser Phase versehen wir die Gingiva mit „Dreidimensionalität". Übermäßige Einfärbungen sind zu vermeiden. Auch die Charakterisierung unterliegt den Gesetzen der subtraktiven Farbmischung.

- ***Eingliederung:***
  Die Abbildungen 49 und 50 illustrieren, warum wir diesen Aufwand betrieben haben. Die Medien und die Öffentlichkeit überschätzen den Stellenwert von „weißen" Zähnen und einem „jugendlichen Gebiss". Häufig wird dabei die Natürlichkeit vernachlässigt. Wie weiß und strahlend die Zähne auch immer sein mögen – wenn sie nicht natürlich aussehen, wird sie dies als künstlich entlarven. Meines Erachtens erfordert das ideale „Hollywood-Weiß" neben der Reproduktion von Jugendlichkeit, auch Natürlichkeit. Diese äußert sich nicht zuletzt in einem ausgewogenen Verhältnis der oralen Gewebestrukturen.

Abb. 49 und 50
Oft wird der Stellenwert von „weißen" Zähnen und einem „jugendlichen Gebiss" überschätzt. Die Natürlichkeit wird in diesem Zusammenhang ausgeklammert. Wie weiß und strahlend die Zähne auch immer sein mögen – wenn sie nicht natürlich aussehen, wird sie dies als künstlich entlarven

感謝の表明

Literatur

[1] Newly developed „OPAL" ceramic and its clinical use, with special attention to its relative refractive index. Makoto Yamamoto QDT Year Book Vol.13, 1989
[2] Proposition of the new shade Taking System and Computer Colour Search System using Colorimeter and New Porcelain Makoto Yamamoto QDT Quintessence Publishing 1-4, 1997
[3] Dr. Nitta's periondontic treatment – Debridement seminar Hiroshi Nitta Dentaru Eko 07 vol 147

Abb. 51 bis 53 Auch bei diesem Fall befanden wir uns in der ästhetischen Zone. Dabei gilt es nicht nur die weiße, sondern auch die rote Ästhetik zurück zu gewinnen

Noch ein kleiner Fall zum Schluss

In den Abbildungen 51 bis 53 ist eine kombiniert knochenverankerte und implantatgetragene Versorgung der Oberkieferfront dargestellt. Wir befinden uns hier in der so genannten ästhetischen Zone. Auch diese Versorgung wurde, wie im vorherigen Fall beschrieben, angefertigt. Dabei wurde mit größter Sorgfalt auf ein ästhetisches Resultat und natürliches Erscheinungsbild geachtet.

Danksagung

Der Autor möchte sich bei *Dr. Glenn W. Bickert*, Laguna Hills, und *Dr. David J. Hinrichs*, San Clemente, aus den USA bedanken, die freundlicherweise klinische Aufnahmen zur Verfügung gestellt haben. Sein Dank gilt auch dem Ultimate Styles Dental Laboratory, mit dem er täglich zusammen arbeitet. ❑

Zur Person



Akinobu Ogata lehrte von 1992 bis 2001 an der zahntechnischen Fakultät der Osaka Universität in Osaka/Japan. Später fungierte er in Irvine, Kalifornien, zunächst als stellvertretender Geschäftsführer und später als Geschäftsführer der „World Lab/Ultimate Styles Dental Laboratory". Dort war er für das Personalmanagement sowie die Fort- und Weiterbildung der Belegschaft verantwortlich – ständig bestrebt, ein Höchstmaß an Qualität zu erreichen. Ogata ist auf den Bereich der Implantatprothetik spezialisiert. 2006 wurde er Mitglied des „Osseointegration Study Clubs" und internationaler Shofu-Berater. Im gleichen Jahr gewann er den 1. Preis beim „The Next Generation Ceramics Technical"-Wettbewerb – der von Shofu gesponsert – unter der Schirmherrschaft von Makoto Yamamoto stand.

Kontaktadresse

Akinobu Ogata • Ultimate Styles Dental Laboratory • 12 Mauchly • Unit M • Irvine• CA-92618
Fon +1 946 727-0822 • Fax +1 949 727-0577 • info@ultimate-dl.com